



# हृदय और धड़कन

वर्ष-5, अंक-60, दिसम्बर 20, 2014

Price : ₹ 5/-

## केर इन्स्टिट्यूट ऑफ मेडिकल साइंसेज

सीम्स अस्पताल

### वर्ष 2013 में हांसिल की हुई सिद्धियाँ



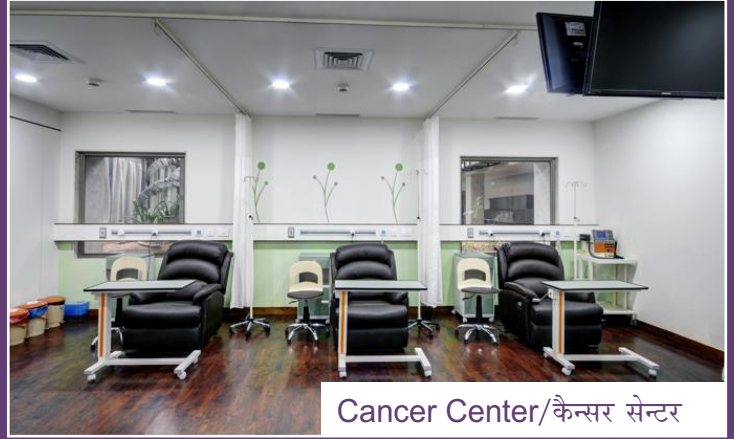International  
Centers  
of Excellence  
2014-2015



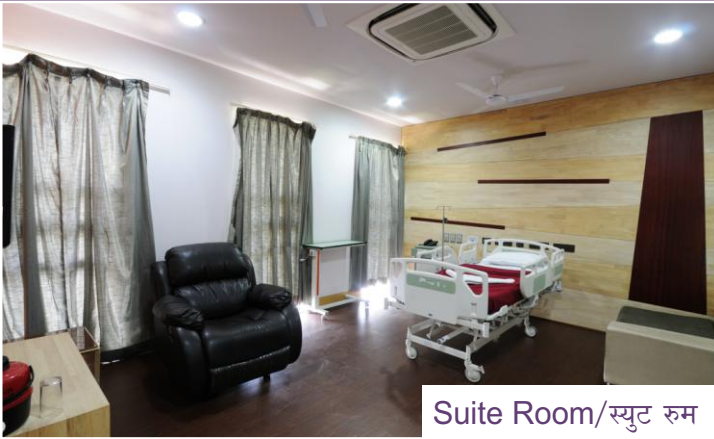प्रिमियर मल्टि-सुपर स्पेशियालीटी **ग्रीन** हॉस्पिटल



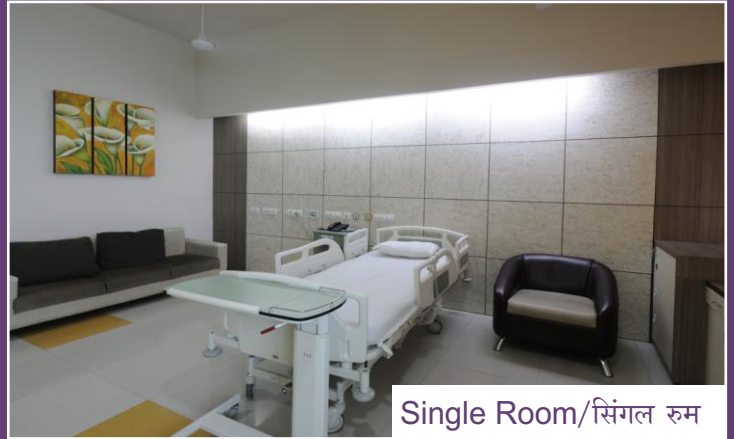
Cancer Center/कैन्सर सेन्टर



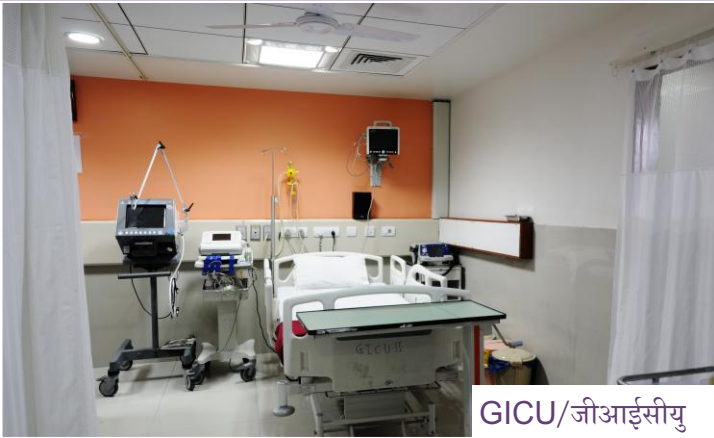Cancer Center/कैन्सर सेन्टर



Suite Room/स्युट रुम



Single Room/सिंगल रुम



GICU/जीआईसीयु



Pediatric ICU/बच्चो के लिये आइसीयु



Radial Lounge/रेडियल लॉन्ज



Radial Lounge/रेडियल लॉन्ज





डॉ. केयूर परीखर  
चेरमेन



डॉ. मिलन चग  
मेनेजींग डिरेक्टर



डॉ. अनिश चंदाराणा  
एक्झिक्युटीव डिरेक्टर



डॉ. हेमांग बक्षी  
डिरेक्टर



डॉ. उर्मिल शाह  
डिरेक्टर



डॉ. अजय नाईक  
डिरेक्टर



डॉ. सत्य गुप्ता  
डिरेक्टर



डॉ. धीरेन शाह  
डिरेक्टर



डॉ. अशित जैन  
डिरेक्टर (यु.एस.ए)



श्री किर्ती पटेल  
डिरेक्टर (यु.के.)



डॉ. कमलेश पंडया  
डिरेक्टर (यु.एस.ए.)



डॉ. (प्रो.) दिलिप मावलंकर  
डिरेक्टर (इन्डिया)

### संदेश

They alone live who live for others,  
the rest are more dead than alive !

- Swami Vivekananda

सीम्स अस्पताल परिवार पिछले चार वर्षों से लगातार इस महान बुद्धिजीवी के विचारों को आत्मसात कर निरंतर अग्रसर हो रहा है। चार वर्षों की अल्पावधि में सीम्स अस्पताल ने एक श्रेष्ठतम मल्टी सुपर स्पेशलिटी अस्पताल के रूप में पश्चिम भारत में जगह बनाई है। सीम्स की सफलता की इस गाथा में सहभागी बनना मेरे लिए गौरव की बात है।

मैं हमारे उन हजारों मरीजों और उनके परिजनों का अत्यंत आभारी हूँ, जिनके निरंतर विश्वास एवं सम्पूर्ण सहयोग के कारण सीम्स को सफलता के उच्चतम शिखर छूने में मदद मिली। अस्पताल के आरंभ से ही हमारा एकमात्र लक्ष्य - सुश्रुषा, सहानुभूति और मानवीय तरीके से नवीनतापूर्ण एवं आधुनिक तकनीक द्वारा समाज को उत्कृष्ट चिकित्सा सेवा उपलब्ध कराना रहा है और इसके लिए हमारी समग्र टीम के निरंतर प्रयास हमेशा जारी रहेंगे। मैं यह विश्वास दिलाता हूँ।

प्रतिवर्ष १०,००० से अधिक संतुष्ट मरीजों का उपचार, आईसीयू ऑन व्हील द्वारा कोने-कोने में घूम कर करीब २००० से अधिक क्रिटिकल मरीजों का तुरंत उपचार कर नयी मिसाल स्थापित की गई है। गत वर्ष में जो उल्लेखनीय उपलब्धियाँ प्राप्त की गई हैं, उनमें

१. अत्यंत कम समय में एनएबीएच तथा एनएबीएल (भारतीय उच्च गुणवत्ता समिति का डांचागत निगम) की मान्यता प्राप्त की गई।
२. 'सीम्स कैंसर विभाग', जिसमें कैंसर का अत्याधुनिक उपचार (एशिया में सर्वप्रथम लीनियर एक्सिलरेटर (वर्सा-एचडी) के लिए रेडियोथेरापी सेंटर का शुभारंभ।
३. 'हॉस्पिटल टु होम प्रोग्राम', जिसके तहत उपचार ले चुके मरीज के घर जाकर मरीज की यथास्थिति का आकलन व खबर जानना।
४. 'केयर एट होम्स' विशिष्ट प्रकार के मरीजों के लिए होम कम्फर्ट में प्रशिक्षित व्येशेवरों द्वारा उपचार के नवीनतम प्रयोग।
५. सीम्स एक्सपॉन्शन - मरीजों की अधिकता से निपटने के लिए अतिरिक्त २०० बेड के अत्याधुनिक सुविधाओं से लैस सीम्स-२ भवनका शिलारोपण, जो २०१६ से कार्यरत होगा।

यह सब संभव हुआ है टीम वर्क से। इस मौके पर मैं सभी डॉक्टर मित्रों, सपोर्ट स्टाफ, मैनेजमेंट, मरीजों, सामाजिक कार्यकर्ताओं, सामाजिक संस्थानों का आभार व्यक्त करता हूँ, जिन्होंने हम पर भरोसा किया और निरंतर प्रेरणा दी। मैं अस्पताल के तमाम कर्मचारियों का हृदयपूर्वक आभार व्यक्त करता हूँ, जिन्होंने "पेशेंट फर्स्ट ऑलवेज" के लोगो को सही मायनों में चरितार्थ कर मरीज व उनके रिश्तेदारों का दुःख, दर्द, वेदना तथा तनाव को दूर करने के हमेशा निष्ठापूर्ण प्रयास किए हैं, जिनके सहयोग के बिना सफलता की मंजिल पर पहुँचना असंभव था।

मुझे विश्वास है कि हम सभी निरंतर निष्ठा, परिश्रम और एकनिष्ठ बन कर लक्ष्य को सार्थक करने के प्रयासों के प्रति समर्पित रहेंगे और निकट के वर्षों में सीम्स अस्पताल को चिकित्सा उपचार के लिए भारत का एक आदर्श तथा श्रेष्ठ अस्पताल बना सकेंगे।

आभार,

डॉ. हेमांग बक्षी  
कार्डियोलॉजिस्ट,  
डिरेक्टर, सीम्स अस्पताल

हमारी  
यात्रा

प्यारे दोस्तों,

हम आपके समक्ष पूरे वर्ष के दौरान प्राप्त उपलब्धियाँ प्रस्तुत करते हुए अत्यंत गर्व की अनुभूति कर रहे हैं। वर्षों से हमारा एक सपना था कि हम एक नया अस्पताल बनाएँ, जिसमें हर वर्ग के लोगों को उचित, सुरक्षित एवं गुणवत्तायुक्त उपचार मिले और इसके लिए हम लगातार कोशिशें भी करते रहे हैं। हमारी यात्रा में आपका योगदान भी अत्यंत महत्वपूर्ण है।

सीम्स अस्पताल ने आज १९१ बिस्तरों के साथ गुजरात, राजस्थान तथा मध्य प्रदेश में अत्यंत महत्वपूर्ण स्थान हासिल किया है। हमने जब से इस अस्पताल का शुभारंभ किया है, तब से आपके लिए अत्याधुनिक टेक्नोलॉजी का उपयोग कर रहे हैं और दुनिया में भी जो कोई नए अनुसंधान होते हैं, उनका उपयोग सीम्स द्वारा किया जाता है।

हम इसी साल एक्स्ट्रा कॉर्पोरियल मेम्ब्रन ऑक्सीजन (एकमो) की सुविधा आपके लिए लेकर आए हैं। यह एक ऐसी मशीन है, जो मरीज में कुछ रोगों की उपस्थिति में महत्वपूर्ण अंगों - हृदय, फेफड़े या दोनों के ठीक से काम न करने की परिस्थिति में उन अंगों को कृत्रिम रूप से कार्यरत करती है।

हमारी सबसे बड़ी विशिष्टता ये है कि हमारे अस्पताल में टीम वर्क के साथ काम किया जाता है, जिसके कारण मरीज को सम्पूर्ण उपचार एक ही स्थान पर उपलब्ध हो जाता है। हम कोई एक काम करके ठहर नहीं जाते, बल्कि सतत चिकित्सा क्षेत्र में नए-नए परिणाम लाने की इच्छा से लबरेज हैं।

“जिस समय जो काम करने के लिए प्रतिज्ञा लो,  
उसी समय पर वो काम करना चाहिए,  
अन्यथा लोगों का विश्वास उठ जाता है।”

—स्वामी विवेकानंद

इस मंत्र का सीम्स अस्पताल पूर्णतः अनुकरण करता है। हाल ही में, हमारे प्रयासों के कारण सीम्स अस्पताल को अमेरिकन कॉलेज ऑफ कार्डियोलॉजी द्वारा इंटरनेशनल सेंटर ऑफ एक्सिलेंस के रूप में मान्यता दी गई। उच्चतम हृदय रोग उपचार के लिए विश्व स्तरीय व भारत के प्रथम में से एक और गुजरात के एकमात्र अस्पताल के रूप में सीम्स अस्पताल को मान्यता प्राप्त है।

प्रतिवर्ष, हृदय रोग के उपचार के लिए सीम्स अस्पताल में हजारों मरीज भर्ती होते हैं। हम ऐसी सेवाएँ देने के लिए प्रतिबद्ध हैं, जिससे हमारे हृदय रोग से पीड़ित तमाम मरीजों को उचित निदान, श्रेष्ठ परिणाम मिले तथा भविष्य में दोबारा अस्पताल में न आना पड़े।

हमने चार साल जिस प्रकार सफलतापूर्वक पूर्ण किए, उसमें आपका सहयोग तथा विश्वास महत्वपूर्ण है। आप हमारी इस सफलता की यात्रा में हमेशा हमारे साथ रहेंगे, इसी आशा के साथ...

डॉ. धवल नायक  
कार्डियाक सर्जन  
सीम्स अस्पताल

सीम्स के विभागों के बारे में	2011	2012	2013
<b>मरीज़ों की मुलाकात (ओपीडी अ आईपीडी मुलाकात)</b>	<b>54403</b>	<b>66903</b>	<b>72472</b>
□ आउट पेशन्ट डिपार्टमेन्ट (ओपीडी) मुलाकात	46950	57067	61318
□ आउट पेशन्ट डिपार्टमेन्ट (ओपीडी) कन्सलटेशन	25260	44542	46303
□ ओपीडी डायग्नोस्टिक के लिये मरीज़ों की मुलाकात	21690	12525	15015
□ इन पेशन्ट एडमिशन	7453	9836	11154
□ नये मरीज़ों का रजिस्ट्रेशन	21077	25271	28719
<b>कुल प्रोसिजर और सर्जरी</b>	<b>7548</b>	<b>9977</b>	<b>10821</b>
<b>कार्डियोवास्कुलर प्रोसिजर और सर्जरी</b>	<b>6683</b>	<b>7879</b>	<b>8332</b>
<b>कार्डियोवास्कुलर प्रोसिजर</b>	<b>5278</b>	<b>6267</b>	<b>6665</b>
□ डायग्नोस्टिक कार्डियाक केथेटराइज़ेशन	3834	4554	4755
□ इन्टरवेंशनल कार्डियाक प्रोसिजर	1298	1519	1683
□ बच्चों की केथेटराइज़ेशन प्रोसिजर	79	122	120
□ Coarctation	13	13	19
□ PTSMA	2	7	6
□ केरोटिड डिस्जीज	19	17	21
□ रिनल डिस्जीज	27	29	52
□ TEVAR			2
□ Coil - अम्बोलीज़म	6	6	7
<b>कार्डियाक इलेक्ट्रोफिजियोलॉजी</b>	<b>376</b>	<b>383</b>	<b>372</b>
□ इलेक्ट्रोफिजियोलॉजी स्टडी	196	212	204
□ रेडियोफ्रिकवन्सी एब्लेशन	180	171	168
<b>डिवार्ड्स इम्प्लान्ट्स</b>	<b>113</b>	<b>131</b>	<b>142</b>
□ पेसमेकर्स	79	85	89
□ डिफ़ीबीलेटर्स	7	23	31
□ सीआरटी	16	15	13
□ सीआरटी-डी	11	8	9

सीम्स के विभागों के बारे में	2011	2012	2013
<b>कार्डियोवास्कुलर सर्जरी</b>	<b>916</b>	<b>1098</b>	<b>1153</b>
□ सीएबीजी/सीएबीजी+एमवीआर/वास्कुलर सर्जरी	573	752	856
□ वालव्युलर	120	118	112
□ सेप्टल डिफेक्ट रीपेर	69	65	22
□ पीडियाट्रीक	100	110	124
□ मीक्स - सीएबीजी	27	19	8
□ मीक्स - एएसडी/वाल्व	12	17	16
□ बेन्टल	1	6	6
□ सीएबीजी + वीएसडी	3	4	4
□ पेरीकार्डियाक्टमी	5	3	2
□ सीएबीजी + केरोटीड एन्डरटेरेक्टोमी	3	2	1
□ मिक्सोमा	3	2	2
<b>ओर्थोपेडिक / टीकेआर</b>	<b>99</b>	<b>502</b>	<b>538</b>
<b>ट्रोमा</b>	<b>53</b>	<b>240</b>	<b>365</b>
<b>जनरल</b>	<b>28</b>	<b>58</b>	<b>197</b>
<b>गस्ट्रोइन्टेस्टीनल, बेरीयाट्रीक और एन्डोस्कोपीक</b>	<b>360</b>	<b>629</b>	<b>663</b>
<b>सर्जरी और प्रोसिजर</b>			
<b>न्युरोलॉजी और स्पाईन</b>	<b>46</b>	<b>230</b>	<b>264</b>
<b>युरोलॉजी</b>	<b>88</b>	<b>103</b>	<b>104</b>
<b>ओन्कोलॉजी</b>	<b>61</b>	<b>98</b>	<b>106</b>
<b>प्लास्टीक / रीकन्सट्रक्टीव</b>	<b>26</b>	<b>35</b>	<b>63</b>
<b>थोरासीक सर्जरी</b>	<b>28</b>	<b>49</b>	<b>55</b>
<b>पीडियाट्रीक सर्जरी</b>	<b>21</b>	<b>63</b>	<b>37</b>
<b>पेईन मेनेजमेन्ट</b>	<b>9</b>	<b>25</b>	<b>35</b>
<b>इएनटी</b>	<b>15</b>	<b>37</b>	<b>32</b>
<b>ओब्सटेट्रीक्स और गायनेकोलॉजी</b>	<b>31</b>	<b>29</b>	<b>30</b>
<b>प्लमोनरी मेडिसीन</b>	<b>1277</b>	<b>1845</b>	<b>2270</b>
<b>डायालीसीस</b>	<b>1860</b>	<b>2361</b>	<b>3201</b>
<b>डेन्टल प्रोसिजर</b>	<b>1158</b>	<b>2223</b>	<b>3153</b>
<b>रेडियोलॉजी</b>	<b>14501</b>	<b>24187</b>	<b>30245</b>
<b>पेथोलॉजी</b>	<b>46215</b>	<b>67662</b>	<b>75773</b>

### सीम्स का ECMO प्रोग्राम श्वसन तथा कार्डियाक विफलता दोनों के लिए गुजरात, राजस्थान तथा मध्य प्रदेश में अग्रणियों में से एक है।

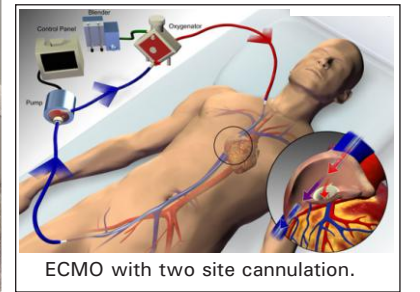
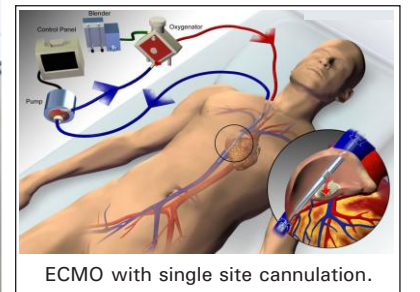
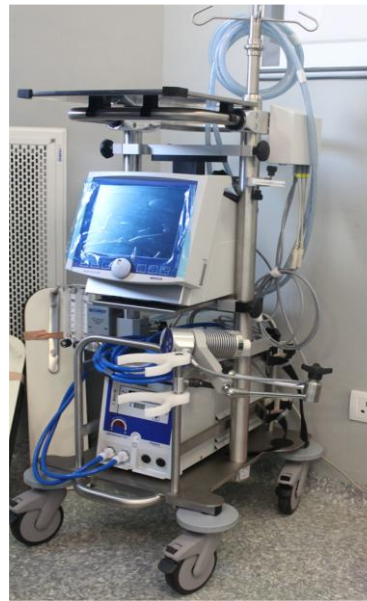एक्स्ट्राकॉर्पोरियल मेम्ब्रेन ऑक्सीजीनेशन (ECMO) एक ऐसी परिस्थिति है, जिसमें शरीर के बाहर (एक्स्ट्राकॉर्पोरियल) सर्किट का उपयोग होता है, जो मरीज में कुछ रोगों की उपस्थिति में महत्वपूर्ण अंगों - हृदय, फेफड़े या दोनों ठीक से काम करने में सक्षम न हों, वहाँ सीधे कृत्रिम रूप से काम करती है।

ECMO अपनाने के सबसे बड़े दृष्टिकोण के साथ, हृदय श्वसन विफलता के हालात में एक मूत्रनलिका (केथेटर) सामान्यतः हृदय के निकट केन्द्रीय नस में लगाया जाता है। एक यांत्रिक पंप से सर्किट में रक्त खींचता है। एक यांत्रिक पंप से सर्किट में रक्त खींचता है, जबकि मशीन के साथ रक्त प्रवहन होता है, जो CO<sub>2</sub> (कार्बन डाइऑक्साइड) दूर करता है और ताजा ऑक्सीजन जोड़ता है। (एक ऑक्सीजनरेटर या गैस परिवहक के रूप में जाना जाता है), जो रक्त तथा ताजा वितरित ऑक्सीजन के बीच इंटरफेस की आपूर्ति करता है।

रक्त आवश्यकता के अनुसार रूष्मापूर्ण या टंडा और या केन्द्रीय नस (वेनो-नसों में रही इकाइयों) अथवा धमनी (वेनो-धमनीय इकाइयों) की तरफ वापस भेजा जा सकता है। वेनो-धमनीय इकाइयों अकेले श्वसन को आधार देती हैं, जबकि वेनो-नसों में रही इकाइयां श्वसन तथा हेमोडायनेमिक (ब्लड प्रेसर) दोनों को आधार प्रदान करती हैं।

ECMO अब फर्स्ट लाइन साधन हैं -

- ◆ तीव्र प्रत्यावर्तन कार्डियाक विफलता में
- ◆ कार्डियोजेनिक शॉक के सैटिंग में
- ◆ पैरिफेरल इकाइयों के सरल-त्वरित आरोपण में
- ◆ लोकल एनेस्थेशिया के तहत स्टेर्नो-कार्डियोटॉमी नहीं
- ◆ ७ एल-मिनट पर : उच्च प्रवाह प्रदान करता है
- ◆ पुनःप्राप्ति व प्रत्यारोपण के लिए सेतु समान
- ◆ ट्रायएज यदि न्यूरोलॉजिकल स्थिति को लेकर आशंका हो तो
- ◆ मोबाइल कार्डियाक सहायक इकाई
- ◆ अत्यंत अस्थिर मरीजों के लिए
- ◆ लो कोस्ट (अत्यंत सस्ते), २-४० गुना सस्ते-अन्य उपकरण



आठ दिन के उपचार के लिए विशिष्ट पैकेजिस ₹ 4,70,000 रुपए से शुरू होते हैं

कम भुगतान कर सकने वाले मरीजों के लिए सीम्स तथा आरकेपी फाउण्डेशन द्वारा सब्सिडी उपलब्ध है।

ईसीएमओ चीफ को-ऑर्डिनेटर - डॉ. धवल नायक (मो) +91-90991 11133



उच्च योग्यता प्राप्त, अनुभवी तथा समर्पित ऑन्कोलॉजिस्ट्स द्वारा अत्याधुनिक सुविधाओं, संसाधनों से लैस व आधारभूत सीम्स कैंसर सेंटर, तमाम प्रकार के कैंसर के उपचार के लिए इच्छित स्थलों में से एक है। टीम निदान की प्रक्रिया, उपचार के श्रेष्ठ कोर्स के लिए सिफारिश, उच्च गुणवत्ता की आपूर्ति, रहमियत (प्रेमपूर्ण) सुश्रुषा, मरीज के जीवन की गुणवत्ता बनाए रखने में मदद करने को प्रयासरत् है।

सीम्स कैंसर सेंटर बहुत ही आरामदायक व कार्यक्रम सुश्रुषा सुविधा से लैस है—

इनडोर मरीज तथा आउटडोर मरीज –

- बहुत अच्छी तरह से लैस ऑपरेशन थियेटर्स तथा इनपैशेंट केयर यूनिट्स
- आउटडोर मरीजों के अनुरूप, तमाम प्रारंभिक तथा फॉलोअप चिकित्सकीय परीक्षण तथा परामर्श, साथ आए परिवार के सदस्यों के लिए मल्टीमीडिया मनोरंजन, वायरलेस इंटरनेट एक्सेस तथा आरामदायक बैठक

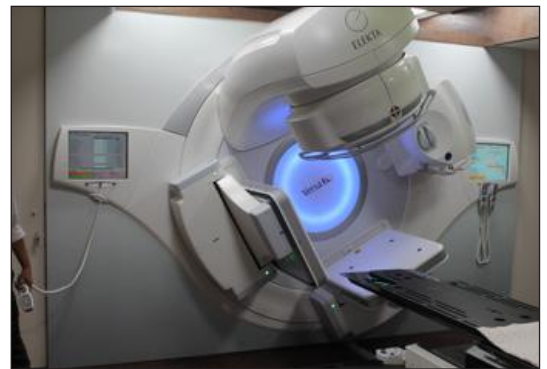

सीम्स कैंसर सेंटर उपचार पद्धतियाँ

सेंटर कैंसर के प्रकार व उग्रता के अनुरूप मरीज के लक्षणों पर आधारित व्यक्तिगत केस के लिए जरूरी चीजें - एक व्यक्तिगत दृष्टिकोण की आपूर्ति करता है।

सीम्स रेडिएशन सेंटर ने २५ अप्रैल, २०१४ से अपनी सेवाएँ ऑफर करना शुरू की हैं।

नेशनल कॉम्प्रिहेंसिव कैंसर नेटवर्क (एनसीसीएन) के मार्गदर्शनों तथा रेडिएशन थेरापी ऑन्कोलॉजी ग्रुप (आरटीओजी) के प्रोटोकॉल्स का अनुकरण करते हुए, सीम्स रेडिएशन सेंटर ने एक माह की अल्पावधि में उपचार के लिए सौ से अधिक मरीजों को प्रवेश दिया है।



सीम्स में सर्जिकल ऑन्कोलॉजी

जब से सीम्स में अत्यंत अनुभवी ऑन्कोसर्जन द्वारा बड़ी संख्या में उच्च प्रमाणभूत शल्य चिकित्सा की प्रक्रिया की जाने लगी है, तब से प्रत्येक मरीज को सर्जरी से लाफ के लिए सीम्स कैंसर सेंटर की सिफारिश की जाती है। सीम्स के मल्टी डिस्प्लिनरी टीम रवैये से बहुत फायदे होते हैं, क्योंकि विभिन्न क्षेत्रों से आए व्यवसायी, सभी साथ मिल कर मरीज को आधार देने का काम करते हैं। एक छत तले, निपुण फिजिशियन्स-ऑन्कोलॉजिस्ट, रेडियोलॉजिस्ट्स, गैस्ट्रोएंटीलॉजिस्ट्स, प्लास्टिक सर्जरी के विशेषज्ञों, माइक्रोसर्जन, कार्डियोलॉजिस्ट्स तथा अन्य लोगों के साथ अग्रणी सर्जनों की भागीदारी, डॉक्टर्स तथा टीम्स के बीच सहयोग सीम्स में प्रमाणभूत माना जाता है।



डॉ. किंजल जानी



डॉ. देवांग भावसार

विश्व की उत्तम ऑपरेटिंग सुविधाएँ सीम्स के फायदों में बढ़ोत्तरी करती हैं।

शल्यचिकित्सा के बाद पुनर्वास कैंसर केयर में एक अभिन्न हिस्सा है। कैंसर उपचार के विभिन्न चरणों में व्यक्तियों के लिए, अस्पताल के इनडोर मरीजों व आउटडोर मरीजों दोनों को उपलब्ध हैं।

इस सेवा में फिजियोथेरापी, श्वसन उपचार तथा मनोरोग चिकित्सा का समावेश होता है।

सीम्स कैंसर सेंटर भारत में सबसे बड़ी सर्जिकल ऑन्कोलॉजिस्टों में शामिल एक टीम से जुड़ा हुआ है।

### शीघ्र प्रारंभ किया जाएगा

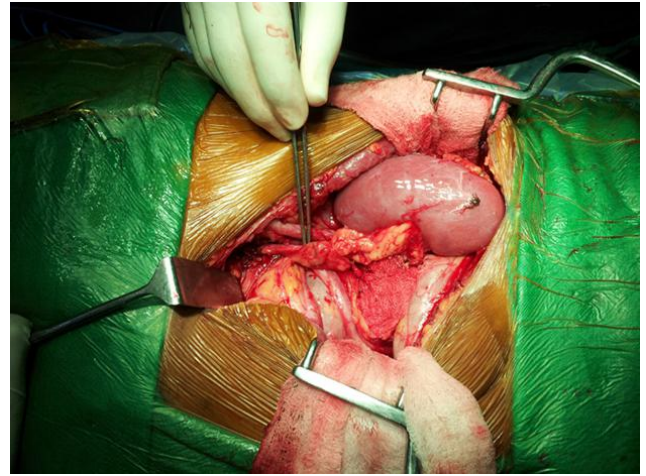
मौके पर ब्ल्यू प्रिंट के साथ, सीम्स में अंतरराष्ट्रीय मार्गदर्शनों व सिद्धांतों का पालन कर, कड़ी प्रक्रियाओं के साथ व्यापक किडनी प्रत्यारोपण कार्यक्रम अपनाया गया है।

किडनी प्रत्यारोपण की प्रक्रिया में निम्न बातों का समावेश होता है -

ए. किडनी ट्रांसप्लांट के लिए जीवंत दाता

बी. काडावेरिक रेनल प्रत्यारोपण

- सेंटर अनुभवी व कार्यक्षम यूरोलॉजिस्ट्स तथा ट्रांसप्लांट सर्जन्स के सक्षम मार्गदर्शन तले कार्यरत है, जिससे न्यूनतम पोस्ट ऑपरेटिव पुनःप्राप्ति समय तथा हॉस्पिटलाइजेशन के साथ कम आक्रमक शल्य चिकित्सा की जा सकती है।
- पहले से उपलब्ध ऑपरेशन थियेटर की सुविधा एक कीटाणुरहित, पोस्ट ऑपरेटिव पर्यावरण, संक्रमण नियंत्रण तथा मरीज का निरंतर मॉनिटरिंग प्रदान करेगा।
- संस्था में ही निदान सेवाएँ - पैथोलॉजी और रेडियोलॉजी प्रक्रिया एबीओ तथा एचएलए सुसंगत बनाता है।
- किडनी प्रत्यारोपण एक अत्यंत अंतरशाखाकीय क्षेत्र है, सीम्स ट्रांसप्लांट सेंटर स्थित समन्वित टीम में कई क्षेत्रों में प्रशिक्षित डॉक्टरों शामिल हैं, जिनमें यूरोलॉजिस्ट्स, ट्रांसप्लांट सर्जन्स, इम्यूनोलॉजिस्ट, नेफ्रोलॉजिस्ट, कार्डियोलॉजिस्ट, हिमेटोलॉजिस्ट, रेडियोलॉजिस्ट्स, पल्मोनरी तथा क्रिटिकल केयर स्पेशलिस्ट्स, साइकोलॉजिस्ट तथा साइकियाट्रिस्ट्स, एनेस्थेशियोलॉजिस्ट्स, एंडोक्रायनोलॉजिस्ट, डायटिशियन तथा फार्मासिस्ट शामिल हैं।
- ट्रांसप्लांट सेंटर ने अपनी अंग आकलन मार्गदर्शिका स्थापित की है, जिससे अच्छी गुणवत्ता की गारंटी दी जा सके और प्राप्तकर्ता में सफलता की अपेक्षा भी उचित होती है।
- ठंडा व गरम इस्केमिया (अरक्तता) के दौरान हर संभव छोटा हो, तब किडनी अच्छी तरह से प्रत्यारोपित की जा सकेगी।
- कड़े संक्रमण नियंत्रण सिद्धांतों, इन्फ्यूजनोसप्रेसिव प्रोटोकॉल्स तथा जटिलताओं के लिए सक्रिय जागृति तथा उसका उचित प्रबंधन-शल्य चिकित्सा के बाद की जटिलताओं व रोगीष्ट मनोदशा में कमी करेगा, सेवा को काफी सफलता दिलाएगा।
- फॉलो-अप रजिस्टर में जीवंत दाता का स्वास्थ्य व सुख का ध्यान रखते हुए दस्तावेज पंजीकृत किए जाएँगे, जिससे दान के कारण कोई दीर्घ अवधि की चिकित्सा समस्या पैदा हो, तो ध्यान दिया जाए।
- नैतिक-कानूनी समिति की समीक्षाएँ व मंजूरीयाँ लागू की जाएँगी।
- शल्य चिकित्सा प्रोटोकॉल नैतिक तथा कानूनी रूप से प्रमाणित किया जाएगा।



# Care At Homes

home health @ your doorstep

पूर्ण चिकित्सा सुश्रुषा आपके घर

मेडिकल / नर्सिंग / केयरगिवर /  
रिहैबिलिटेशन सेवाएँ

१ दिन से १ माह तक या अधिक समय के लिए  
आरामदायक नर्सिंग उपचार प्रदान करने के लिए



- सुरक्षित स्वास्थ्य के लिए उच्च गुणवत्तायुक्त सेवा-सुश्रुषा
- २४ घण्टे सेवाएँ (छुट्टियों व सप्ताह के अंतिम दिनों में भी)
- उच्च प्रशिक्षित तथा अनुभवी हैल्थ केयर प्रोफेशनल्स
- मेडिकल उपकरण किराये पर व बिक्री पर

हमें कॉल करें

**+91-90990 67988**

**+91-81418 92999**

आपके घर सम्पूर्ण गुणवत्तायुक्त स्वास्थ्य उपचार पाने के लिए

[www.careathomes.com](http://www.careathomes.com)

### 24 x 7 विशिष्ट नर्सिंग सेवा

- ◆ स्थानांतर करने वाले मरीजों के लिए एस्कॉर्ट नर्स
- ◆ घाव की देखभाल व ड्रेसिंग
- ◆ अंतःनलीय (आईवी) इन्फ्यूजन थेरापी, इंद्रा मस्क्यूलर (आईएम) और सब कॉन्शस (एससी) इंजेक्शन्स
- ◆ केथेटर (मूत्र नलिका) (पेशाब की) निवेश व देखभाल
- ◆ ट्राइकोस्टोमी देखभाल, भोजन पाइप में ट्यूब निवेश (रिले का ट्यूब निवेश)
- ◆ लंबी बीमारी में कुशल नर्सिंग, जैसे कि - डाइबिटिक केयर, नेफ्रो केयर, न्यूरो केयर, प्रत्यारोपण के बाद की देखभाल, पार्किन्सन रोग, मानसिक बीमारियाँ
- ◆ डिसचार्ज (अस्पताल से छुट्टी) के बाद की देखभाल
- ◆ कैंसर देखभाल
- ◆ वृद्धों की देखभाल
- ◆ नवजाति शिशु की देखभाल
- ◆ प्रसूति देखभाल

### पालक सेवाएँ

- ◆ ड्रेसिंग
- ◆ बाथिंग, केयरिंग तथा टॉयलेट्री सेवाएँ
- ◆ नियुक्ति के लिए एस्कॉर्टिंग मरीज
- ◆ वॉकर तथा व्हीलचेयर के साथ मोबिलाइजेशन तथा एम्बुलेशन
- ◆ भोजन के साथ पोषण सहायता
- ◆ प्रिस्क्रिप्शन तथा दवा रिमांडर लेना

### पुनर्वास सेवाएँ

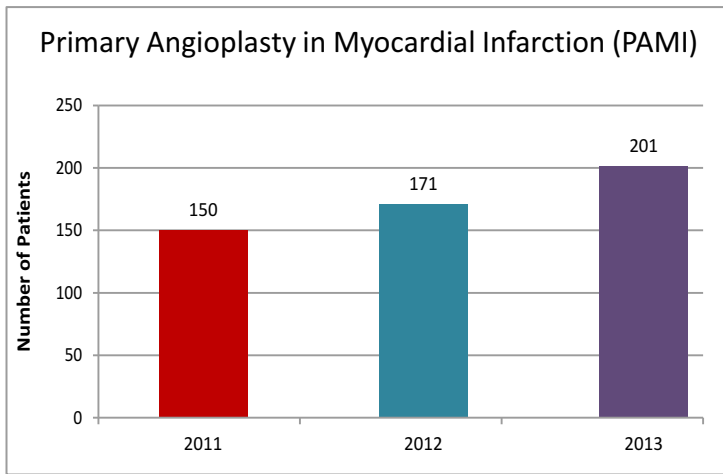
- ◆ फिजियोथेरापी (व्यवसाय थेरापी तथा पुनर्वास केन्द्र)
- ◆ साइकोथेरापी
- ◆ स्पीच थेरापी
- ◆ पोषण आकलन (योग्य आहार विज्ञान के साथ)

### अन्य सेवाएँ

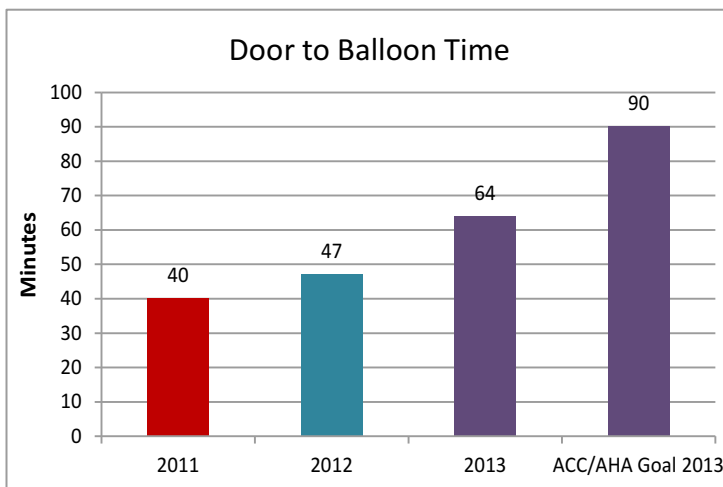
- ◆ संसाधन किराए से व बिक्री पर
- ◆ होम हैल्थ एड्ज - १० से ३० प्रतिशत डिसकाउंट के साथ दरवाजे पर फार्मैसी

## सीम्स कार्डियोलॉजी

सीम्स कार्डियोलॉजी विभाग एशिया में सबसे बड़े ग्रुप प्रैक्टिस से युक्त अनुभवी कार्डियोलॉजिस्ट की समर्पित टीम द्वारा संचालित है, जो सघन व गुणवत्तापूर्ण उपचार प्रदान करता है। उनके समन्वित अनुभव और तकनीकी कौशल्य के साथ यह विभाग एक माह में ६००-७०० कोरोनरी प्रक्रियाएँ करता है, जो उसे हृदय व रक्तवाहिनियों से जुड़ी सामान्य से लेकर जटिल यानी प्रत्येक प्रकार का उपचार देने वाले विश्व के सबसे बड़े कार्डियाक सेंटर्स में एक है।



एंजियोप्लास्टी के बाद निर्धारित दवाइयों के लिए सीम्स में एसीसी-एएचए मार्गदर्शिका का अनुकरण किया जाता है।



बलून के लिए लॉ डोर उपचार विलम्ब के समय में कमी करता है और समय बलवान है कहावत को सार्थक करता है।



सीम्स अस्पताल को इंटरनेशनल सेंटर ऑफ एक्सिलेंस के रूप में मान्यता



International Centers of Excellence

2014-2015

उच्चतम हृदय रोग के इलाज के लिए विश्व स्तरीय व भारत के अग्रणी अस्पतालों में एक और गुजरात के एकमात्र अस्पताल के रूप में

प्रति वर्ष, हृदय रोग के उपचार के लिए लाखों लोग दाखिल होते हैं। सीम्स अस्पताल में, हम हमारे हृदय रोग के तमाम मरीजों को उचित निदान पाने तथा श्रेष्ठ परिणाम मुहैया कराने के लिए समय पर हस्तक्षेप करने के अलावा भविष्य में दोबारा अस्पताल में आने की संभावनाएँ घटाने वाली सुनिश्चित सेवाएँ देने को प्रतिबद्ध हैं।

हाल ही में, हमारे प्रयत्नों के कारण सीम्स अस्पताल को अमेरिकन कॉलेज ऑफ कार्डियोलॉजी द्वारा इंटरनेशनल सेंटर ऑफ एक्सिलेंस के रूप में मान्यता दी गई।

इस विशिष्टता का फायदा ये हुआ कि हमारी कार्डियाक केयर टीम (हृदय की देखभाल रखने वाली टीम), जो सर्जनों, चिकित्सकों, नर्सों, फार्मासिस्टों और अन्य लोगों की बनी हुई है, अब श्रेष्ठतम परिणाम प्राप्त करने के लिए, ताजा वैज्ञानिक अनुसंधानों एवं सूचना के आधार पर सहायता के लिए तैयार किए गए कार्यक्रमों तथा संसाधनों का उपयोग कर सकेगी।

कार्डियाक केयर टीम के लिए वैज्ञानिक अनुसंधान तथा मार्गदर्शन, अंतरराष्ट्रीय गुणवत्ता सुधार कार्यक्रम एवं शैक्षिक कार्यक्रम और संसाधनों के लिए विख्यात अमेरिकन कॉलेज ऑफ कार्डियोलॉजी जैसे संस्थान के साथ काम करने के लिए हम उत्साहित हैं।

इंटरनेशनल सेंटर फॉर एक्सिलेंस के रूप में मान्यता हमारी कार्डियोवैस्कुलर केयर के मरीजों व आसपास के समुदाय के प्रति हमारी कटिबद्धता को स्पष्ट रूप से दर्शाती है।



### हृदय को रक्त मुहैया कराने वाली मुख्य धमनी में बाइफरकेशन पर हुए ब्लॉक का एंजियोप्लास्टी के जरिए उपचार

हृदय को रक्त पहुँचाने वाली मुख्य ३ कोरोनरी धमिनियाँ होती हैं। इन धमनियों में से छोटी-बड़ी शाखाएँ निकलती हैं। यदि किसी शाखा की चौड़ाई (व्यास) २.५ मि.मी. से अधिक हो, तो वह बड़ी या महत्वपूर्ण शाखा कहा जाएगा। मुख्य धमनी का ब्लॉक जब ऐसी महत्वपूर्ण शाखा के पास हो, तब वह हृदय के बहुत बड़े हिस्से में रक्त प्रवाह में विघ्न पैदा करती है। ऐसे बाइफरकेशन ब्लॉक के लिए अधिकांश मामलों में बाइपास सर्जरी करना अनिवार्य हो जाता था, परंतु पिछले ५-१० वर्षों में एंजियोप्लास्टी की तकनीकों तथा स्टेंट की गुणवत्ता में उल्लेखनीय सुधार होने से, ऐसे कई मरीजों में एक साथ २ स्टेंट (एक मुख्य धमनी में तथा दूसरा महत्वपूर्ण शाखा में) लगा कर, एंजियोप्लास्टी कर बहुत अच्छा परिणाम देना संभव हुआ है।

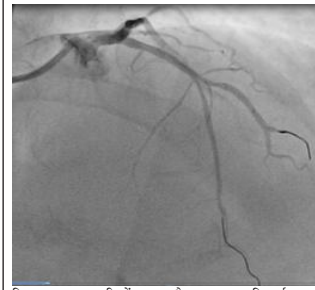धमनी में ब्लॉकेज, शाखा का मुख्य धमनी के साथ बनने वाला एंगल, शाखा का स्थान आदि जैसे तकनीकी मुद्दों को ध्यान में रख कर बाइफरकेशन पर स्थित ब्लॉक के लिए एंजियोप्लास्टी की जरूरी तकनीक का निर्धारण किया जाता है। अब तक के जमाने में बाइफरकेशन स्टेंटिंग के लिए, अधिकांश मरीजों में मिनीक्रश तकनीक का चयन किया जाता है।

सामान्य एंजियोप्लास्टी के मुकाबले बाइफरकेशन एंजियोप्लास्टी प्लस स्टेंटिंग कई तरह से अलग है। अनुभवी व उच्च स्तरीय कौशल्य प्राप्त कार्डियोलॉजिस्ट के अलावा कुशल नर्सिंग स्टाफ एवं रक्त पतला करने वाली व अन्य विशिष्ट दवाइयों का सम्मिश्रण हो, तभी अच्छा परिणाम प्राप्त हो सकता है।

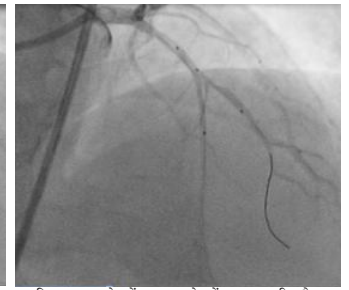
**सीम्स अस्पताल में इस प्रकार की एंजियोप्लास्टी कराने वाले मरीजों में से एक का वर्णन** - श्रीमान, आयु ४५ वर्ष, वजन ७५ किलो और ५ वर्ष से डाइबिटीज तथा उच्च रक्तचाप से पीड़ित। दवाइयों नियमित रूप से लेते थे। उनके पिताजी को पचास साल की आयु में हार्ट अटैक हुआ था। पिछले डेढ़ माह से वे जब सुबह चलने जाते, तब उन्हें सीने के बीच वाले हिस्से में दर्द होता। कुछ मिनट आराम करने से दर्द चला जाता। फिर १ किलोमीटर चलने से पुनः दर्द होता और पिछले १० दिनों से तो ये दर्द आधा किलो मीटर चलने से भी होने लगा था।

**निदान** - मरीज के विवरण के आधार पर Crescendo Angina (बढ़ता हृदय शूल) - निदान फलित हो रहा था। इतना नहीं, उनके कार्डियोग्राम में भी थोड़ी खराबी आई थी। सौभाग्य से उनके हृदय की कार्यक्षमता (LEFF) अच्छी थी। परीक्षण में खराब कोलेस्ट्रॉल अधिक, जबकि अच्छा कोलेस्ट्रॉल कम बताता था। मरीज की कोरोनरी एंजियोग्राफी करने पर बाईं तरफ की आगे की धमनी (LAD) में ९० प्रतिशत अवरोध पाया गया। इतना ही नहीं, उस जगह से आने वाली मुख्य शाखा (D1) में भी ९० प्रतिशत अवरोध था। इस प्रार यह बाइफरकेशन ब्लॉक था। अन्य धमिनियों में कोई खास तकलीफ नहीं थी।

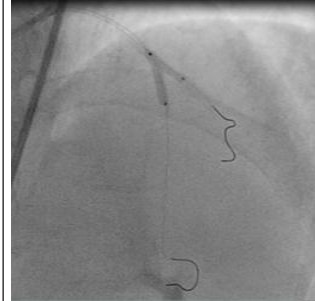
**उपचार** - मरीज के साथ बाइपास सर्जरी या बाइफरकेशन एंजियोप्लास्टी प्लस स्टेंट, इन दोनों उपचार के फायदों तथा नुकसानों और परिणामों के बारे में लंबी चर्चा की गई। मरीज ने एंजियोप्लास्टी के जरिए ब्लॉक हटा कर दो स्टेंट लगवाने का ऑपरेशन कराने की इच्छा व्यक्त की।



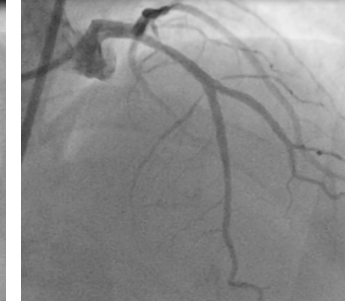फिगर १ - एलएडी में बाइफरकेशन घाव - विकर्ण शाखा का बड़ा संयोजन (मेजर डायगोनल ब्रांच जैक्शन)



फिगर २ - दो स्टेंट्स का प्लेसमेंट - एलएडी और मेजर डायगोनल



फिगर ३ - प्रभावी परिणाम के लिए किस्मिंग बलून



फिगर ४ - अंतिम परिणाम - स्फूर्तिवान प्रवाह, अन्य शाखा में अतिरिक्त घाव नहीं

बाइफरकेशन स्टेंटिंग में एक साथ दो स्टेंटों को मरीज की धमनी में ले जाना होता है। इस कारण पैर की धमनी से प्रक्रिया करनी जरूरी है। पहले बलून से दोनों ब्लॉक (मुख्य धमनी LAD का ब्लॉक तथा मुख्य शाखा D1 का ब्लॉक) दूर किए गए। फिर US FDA द्वारा प्रमाणित २ second generation दवाई वाले स्टेंट को मरीज की धमनी में ले जाकर ठीक जगह स्थापित किया गया। पहले D1 में और उसके बाद तुरंत ही LAD में स्टेंट को फुलाया गया। ऐसा करने के बाद दोनों स्टेंटों में उचित साइज के बलून ले जाकर उन दोनों को साथ में फुलाया गया - इसे सरल भाषा में "Kissing Balloon" कहते हैं। समग्र प्रक्रिया लोकल एनेस्थेसिया में केवल ४० मिनट में पूरी हुई। मुख्य धमनी LAD तथा मुख्य शाखा D1 में बहुत अच्छी तरह से रक्त प्रवाह शुरू हो गया। मरीज को कोई तकलीफ या पीड़ा नहीं थी।

३६ घण्टे बाद मरीज को छुट्टी दे दी गई। इससे पहले खून पतला करने वाली दो प्रकार की दवाइयों के उपयोग, डोज तथा साइड इफेक्ट्स के बारे में जानकारी, भोजन की परहेजी तथा नियमित व्यायाम की जरूरत आदि के बारे में मरीज तथा उसके रिश्तेदारों को आसान भाषा में समझाया गया।

**फॉलोअप** - डेढ़ माह बाद मरीज फिर से दिखवाने आए। अब वे रोज ५ किलो मीटर किसी भी तरह की बाधा के बिना चल सकते हैं। उनका टीएमटी स्ट्रेस टेस्ट नॉर्मल आया। रक्त के अन्य परीक्षण भी ठीक आए। दवाई के डोज ठीक से सेट कर मरीज को घर भेज दिया गया। चेहरे पर खुशी और हृदय में संतोष के साथ उन्होंने डॉक्टर और अस्पताल के प्रति आभार प्रकट किया।

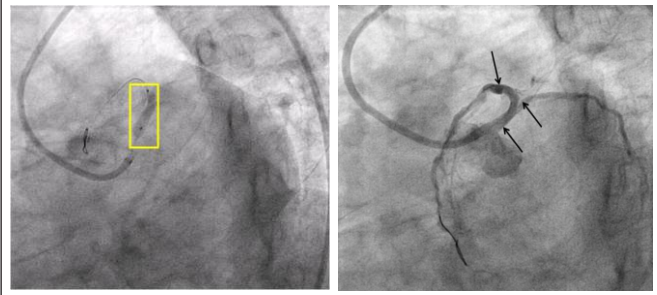


**डॉ. अनिश चंदाराणा**  
MD, DM (Cardiology), FACC  
इंटरवेंशनल कार्डियोलॉजिस्ट  
(मो) +91-98250 96922

## बाइपास सर्जरी की जगह बायो एब्सोर्बेबल वैस्कुलर स्क्फोल्ड्स

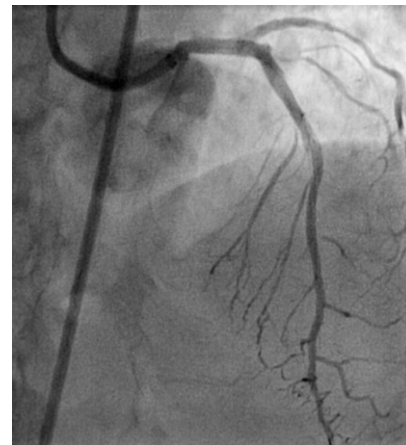**केस प्रस्तुति** - यूएसएस से आए 62 वर्षीय पुरुष मरीज, डाइबिटीज मिलिट्स का एक वर्ष पुराना केस, 4 साल से हाइपरटेंशन, सीम्स अस्पताल में भर्ती कराए गए।

**निदान व प्रबंधन (मैनेजमेंट)** - उन्हें 8 माह से कंठ शूल की बीमारी थी। कोरोनरी आर्टरी बीमारी-ट्रिपल वेसल डिजीज के लिए मरीज की कोरोनरी एंजियोग्राफी की गई थी। लेफ्ट एंटीरियर डिस्केंडिंग (एलएडी) का मध्य में संकुचन, आमने-सामने कोणों को जोड़ने वाली धमनियों (डी1), आरएएमयूएस में 80-90 प्रतिशत संकुचन, आरसीए के बीच 60 प्रतिशत घाव तथा आरसीए शाखा में 80 प्रतिशत घाव के कारण इंटरवेंशन की सलाह दी गई। 6 माह पहले बायोरेसोर्बेबल वैस्कुलर स्क्फोल्ड (बीवीएस) तथा एलएडी एवं आरसीए में स्टेंट डालने के साथ प्रीक्युटेनियस ट्रांसलुमिनल कोरोनरी एंजियोप्लास्टी (पीटीसीए) सफल रही थी।

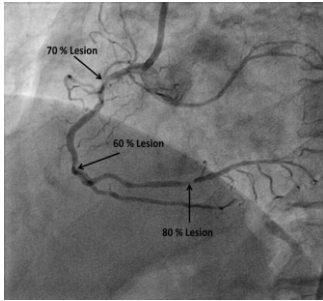


फिगर 5 - एलएमसीए/एलएडी में बायोरेसोर्बेबल वैस्कुलर स्क्फोल्ड्स

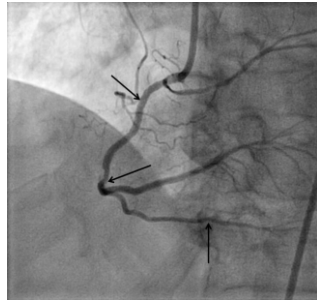
फिगर 6 - बीवीएस (स्क्फोल्डिंग) से पहले बाई एंटीरियर डिस्केंडिंग, बाई मुख्य कोरोनरी धमनी और आरएएमयूएस



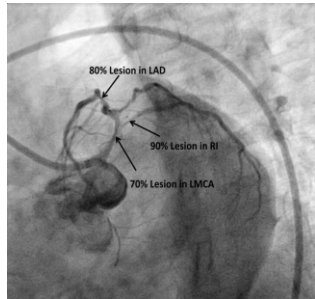
फिगर 6 - बीवीएस से पहले एलएडी



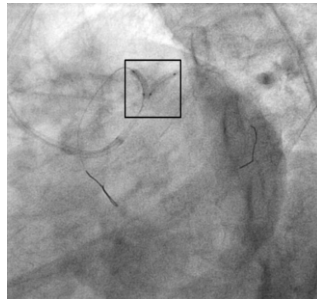
फिगर 7 - डिस्टल राइट कोरोनरी आर्टरी में स्टेंटिंग



फिगर 8 - स्टेंटिंग से पहले की डिस्टल राइट कोरोनरी आर्टरी



फिगर 9 - स्टेंटिंग से पहले की बाई एंटीरियर डिस्केंडिंग, बाई मुख्य कोरोनरी धमनी और आरएएमयूएस



फिगर 10 - बाई एंटीरियर डिस्केंडिंग और आरएएमयूएस में साइमलटेनियस किसिंग बलून

**परिणाम** - सीम्स अस्पताल में ऑपरेशन से पहले मरीज बिस्तरबद्ध थे। 3 माह बाद वे अच्छी तरह काम करने लगे थे और अपने घर शिकागो अमरीका रवाना हो चुके थे।

**निष्कर्ष** - मरीज में मल्टी-लीसन सीएडी के साथ बायोएब्सोर्बेबल स्क्फोल्ड का अच्छा परिणाम देखाया गया। दीर्घावधि की एन्टीप्लेटलेट जैसे स्टेंट का उपचार, धातु की दवाइयों की सीमा, मल्टिपल मेटालिक स्टेंट्स में से मेटल जंक्चर्स के बिना यह एक नया दृष्टिकोण है और 1 साल बाद धमनी प्राकृतिक स्वरूप में आ चुकी थी। उसके बाद री-पीसीआई या बाइपास सर्जरी और आसान हो जाती है।



**डॉ. केयूर परीख**

MD (USA) FCSI (India) FACC, FESC, FSCAI

इंटरवेंशनल एंजियोलॉजिस्ट

इंटरवेंशनल कार्डियोलॉजिस्ट

(मो) +91-98250 26999

### रेडियल अप्रोच के माध्यम से बायीं मुख्य धमनी की इंटरवैस्कुलर अल्ट्रासाउंड (IVUS) गाईडेड एंजियोप्लास्टी

चिकित्सा विज्ञान दिन-पर-दिन उन्नति करता जा रहा है, और एंजियोप्लास्टी के क्षेत्र में की गई उन्नतियों में से एक है इंटरवैस्कुलर अल्ट्रासाउंड (IVUS) तकनीक का इस्तेमाल करके बायीं मुख्य एंजियोप्लास्टी। एंजियोप्लास्टी के बाद, यदि कोई धमनी के भीतर स्टेंट के सही स्थापन और विस्तार की पुष्टि करना चाहे तो IVUS उसके लिये एक बहुत बढ़िया साधन है। स्टेंट का समानाधिकरण और विस्तार बढ़िया होने पर वह अल्प और दीर्घ कालिक जटिलताओं को कम कर देता है।

#### मामले का प्रस्तुतीकरण :

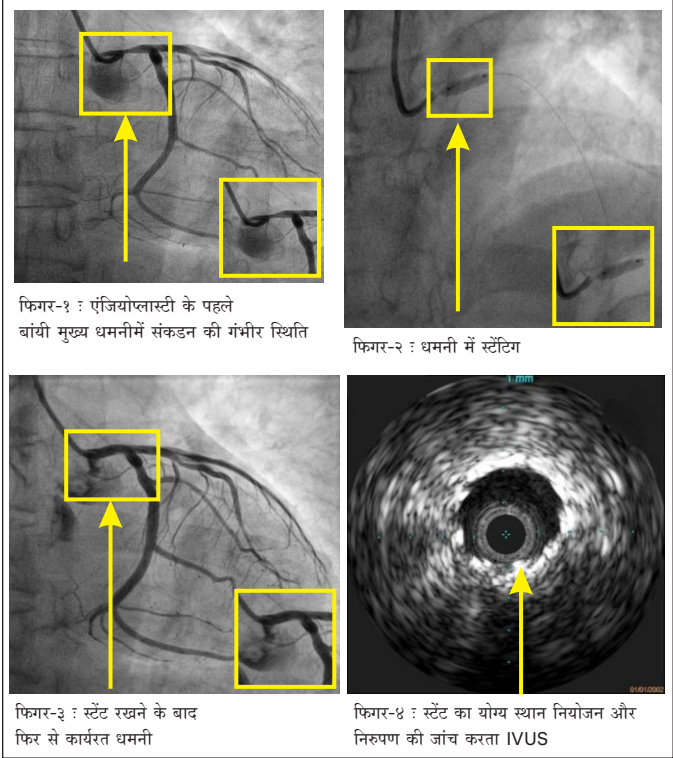
५३ साल के एक व्यक्ति को टिपिकल एफर्ट एंजाइना हो गया था। कुछ कदम चलने के बाद, उसे थकान महसूस होने लगती थी, सांस लेने में तकलीफ होने लगती थी और सीने में भारीपन का एहसास होने लगता था।

#### डायग्नोसिस और प्रबंधन :

इलेक्ट्रोकार्डियोग्राम में इस्केमिया का परिवर्तन का पता चला और इकोकार्डियोग्राफी में सामान्य इजेक्शन फ्रैक्शन (हार्ट पम्पिंग ६० प्रतिशत) के साथ रीजनल वाल मोशन में विषमता (हृदय के कुछ क्षेत्रों में कम रक्तपूर्ति का प्रमाण) देखी गई। उसने कोरोनरी एंजियोग्राफी करवाई जिससे पता चला कि बायीं मुख्य धमनी (चित्र १) ७०-८० प्रतिशत पतली हो गई थी। दायीं कोरोनरी धमनी में भी मामूली प्लेक दिखाई दिए।

एंजियोग्राफी रिपोर्ट के आधार पर, दो विकल्प सामने आए: या तो मुख्य धमनी की बाईपास सर्जरी या स्टेंट इम्प्लांटेशन। बायीं मुख्य एंजियोप्लास्टी के परिणाम चुनिंदा रोगियों के लिए बहुत अच्छे हैं यदि कुशल और अत्यंत अनुभवी कार्डियोलॉजिस्ट द्वारा और ख़ास तौर पर कुशल कैथ लैब स्टाफ वाले एक बड़े अच्छे अस्पताल में आईवीयूएस गाईडेड स्ट्रेटजी के तहत किया गया हो। रिश्तेदारों के साथ और खुद रोगी के साथ एंजियोप्लास्टी के पक्ष-विपक्ष पर विचार-विमर्श किया गया। अंत में बाईपास सर्जरी पर एंजियोप्लास्टी करने का फैसला लिया गया। आज, देश में अधिकांश कुशल कार्डियोलॉजिस्ट रेडियो अप्रोच के साथ होने वाली तकनीकी दिक्कतों के कारण फेमोरल रुट का इस्तेमाल करना पसंद करेंगे। देश में बस कुछ ही कार्डियोलॉजिस्ट रेडियल अप्रोच का इस्तेमाल करते हैं। यद्यपि इस प्रक्रिया की सफलता दोनों अप्रोच के लिए एक समान ही होती है लेकिन फिर भी रेडियल अप्रोच के साथ रोगी को ज्यादा आराम मिलता है। एक बार फिर से एक रेडियल रुट से IVUS करना एक और बढ़ी चुनौती है।

अतीत में कई मामलों को हैंडल कर चुके होने के अलावा, हजारों रेडियल एंजियोग्राफी और एंजियोप्लास्टी करने के विशाल अनुभव होने के नाते, रेडियल रुट के माध्यम से एंजियोप्लास्टी करने का फैसला



किया गया। इस मामले में अतिरिक्त चुनौती IVUS करना और सामने आ सकने वाली जटिलताओं से निपटना था।

#### विचार-विमर्श :

बायीं मुख्य एंजियोप्लास्टी को इंटरवेंशनल कार्डियोलॉजिस्ट के लिये चुनौतीपूर्ण माना जाता है। कार्डियोलॉजिस्ट को तकनीकों से परिचित रहना और सामने आ सकने वाली जटिलताओं से निपटने के लिये तैयार रहना पड़ता है। वर्तमान में, आईवीयूएस को वर्तमान युग में बायीं मुख्य एंजियोप्लास्टी करने का अभिन्न अंग माना जाता है। इस मामले की अनोखी विशेषता उन्नत प्रोद्योगिकी साधन का इस्तेमाल करके रेडियल रुट के माध्यम से अत्यंत कठिन और जोखिम भरे मामले का प्रदर्शन करना था जिसे सिर्फ कुशल कार्डियोलॉजिस्ट द्वारा किया जा सकता है।

**निष्कर्ष :** बायीं मुख्य धमनी की सफल एंजियोप्लास्टी बेहतरीन परिणामों (चित्र ३) के साथ युएसएफडीए अनुमोदित सर्वोत्तम ड्रग एलुटिंग स्टेंट (चित्र २) का इस्तेमाल करके की गई। आईवीयूएस (चित्र ४) द्वारा स्टेंट के सही स्थापन, विस्तार और समानाधिकरण की पुष्टि की गई। बिना किसी जटिलता के सम्पूर्ण प्रक्रिया को पूरा होने में ३० मिनट से भी कम समय लगा।



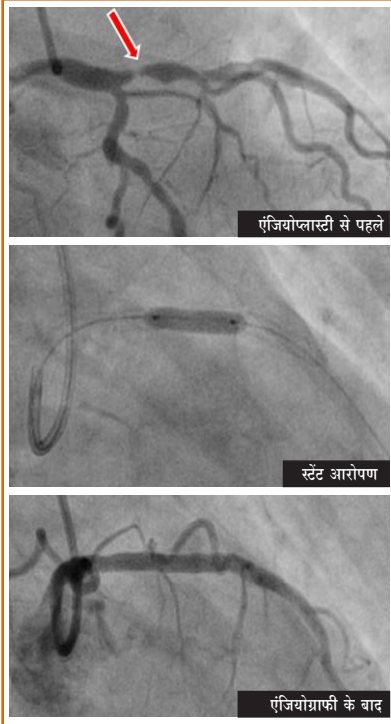
डॉ. सत्य गुप्ता

MD, DM Cardiology (CMC Vellore), FACC, FESC  
Fellow in Interventional Cardiology (France)  
इंटरवेंशनल कार्डियोलॉजिस्ट  
(स्पेशलीस्ट इन रेडियल इंटरवेंशनल)  
(मो) +91-99250 45780



## ६२ वर्षीय मरीज में हार्ट-अटैक तथा जन्मजात बीमारी का बिना ऑपरेशन इलाज - एंजियोप्लास्टी से

सौराष्ट्र की एक ६२ वर्षीय महिला, जिसे जन्म से हृदय के पर्दे में छेद था और ऑपरेशन कराने के अधिक जोखिम से भयभीत थी। ५ वर्ष से डाइबिटीज भी लागू हो चुका था और इस कारण हृदय की मुख्य धमनी सँकरी होने के कारण हार्ट-अटैक आया।



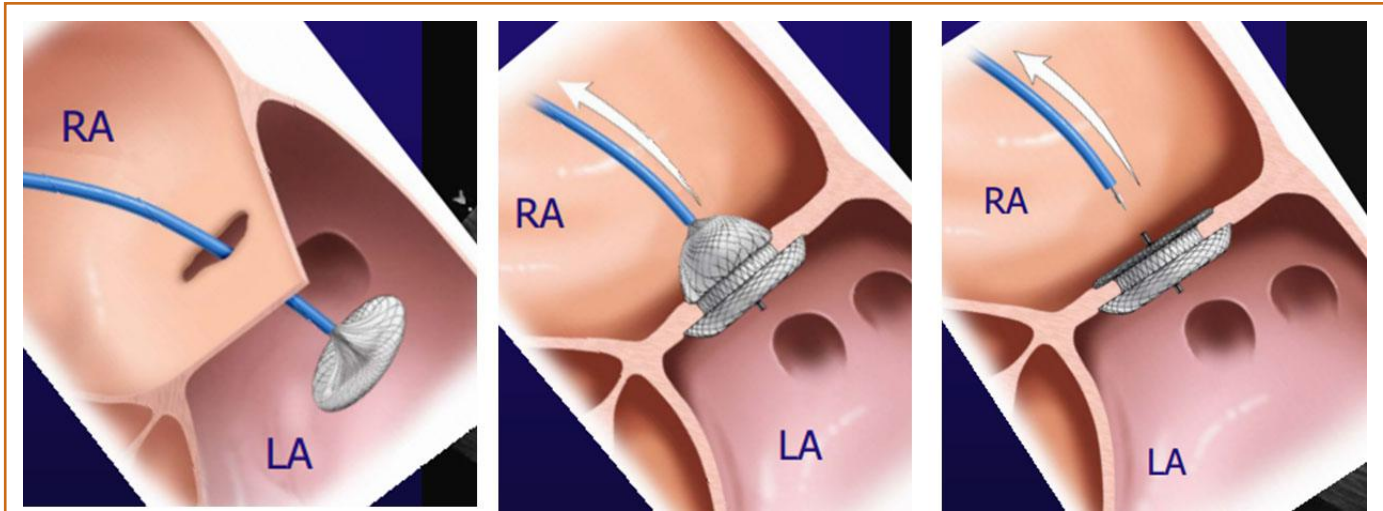
तत्काल अस्पताल पहुँच कर निदान कराने पर पता चला कि उनके हृदय की आगे

वाली मुख्य धमनी ९९ प्रतिशत सँकरी थी। साथ ही हृदय के ऊपर वाले दोनों खानों (एंद्रियम) के बीच के पर्दे में छेद था (एंद्रियल सेप्टल डिफेक्ट), जिसके कारण शुद्ध रक्त अशुद्ध रक्त में मिल जाता था और हृदय तथा फेफड़े कमजोर पड़ रहे थे।

मरीज को इलाज के लिए सीम्स अस्पताल में भर्ती कराया गया। दोनों बीमारियों का इलाज बिना ऑपरेशन के एक साथ हो गया। आगे वाली मुख्य धमनी की ९९ प्रतिशत संकीर्णता को एंजियोप्लास्टी के जरिए दवाई-युक्त स्टेंट रख कर रक्त का प्रवाह पुनः सामान्य बनाया गया। इसके बाद, उसी वक्त, बिना ऑपरेशन, हृदय के पर्दे के छिद्र को बटननुमा साधन (ASD Closure Device) से बंद कर दिया गया, जिससे उनकी ६२ साल पुरानी जन्मजात बीमारी का इलाज भी बिना ऑपरेशन उसी वक्त हो गया और मरीज को २ दिन में छुट्टी भी मिल गई। इस प्रकार की जन्मजात बीमारी और हार्ट-अटैक की बीमारी एक साथ एक ही मरीज में शायद ही देखने को मिलती है और इसका इलाज भी बिना ऑपरेशन एक साथ सफलता से होने की घटना अभूतपूर्व ही है।



डॉ. मिलन चग  
MD, DM, DNB, FACC  
इंटरनैशनल कार्डियोलॉजिस्ट  
(मो) +91-98240 22107

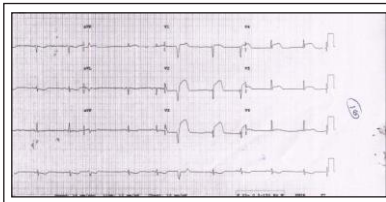




### डेक्ट्रो कार्डिया (दाईं ओर स्थित हृदय) के साथ दिल का दौरा

प्राकृतिक रूप से ही जन्म से ही कई लोगों में हृदय दाईं ओर होता है। ऐसे ही एक मरीज को रात ११ बजे सीने में दाईं तरफ के हिस्से में असह्य दर्द उठा और घबराहट तथा पसीना-पसीना होने लगा। मरीज अपने फिजिशियन के पास गया। मरीज का दिल सीने में दाईं तरफ था। यह पहले से जानकारी थी। उनका ईसीजी टेस्ट किया गया (फिगर १), जिसमें हृदय रोग का हमला होने का निदान हुआ। इस मरीज को तत्काल उपचार के लिए सीम्स अस्पताल लाया गया। मरीज को खून पतला रखने की दवा जैसे एस्पिरिन तथा क्लोपीडोग्रिल दी गई। इसके बाद तुरंत ही रात १२ बजे मरीज की तत्काल एंजियोग्राफी की जाँच (फिगर २ व ३) की गई, जिसमें दिल की एक मुख्य नस पूर्णतः (१०० प्रतिशत) बंद पाई गई और तुरंत ही दिल के दौरे का जोखिम कम करने के लिए उस नली को खोलने (एंजियोप्लास्टी कराने) का निर्णय किया गया। दिल दाईं तरफ होने के कारण विशिष्ट केथेटर का उपयोग कर और महत्वपूर्ण लाइफ सेविंग प्रॉसीजर एक ही घण्टे में पूरी की गई।

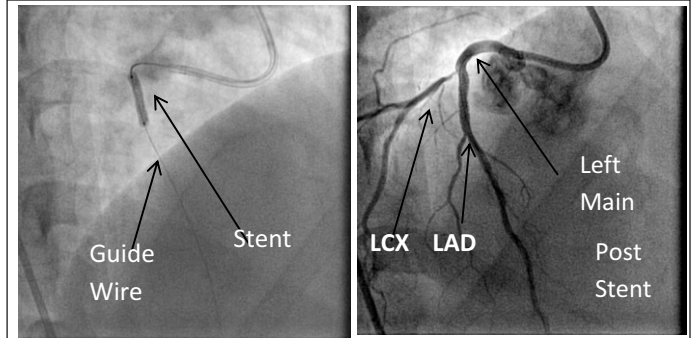
(फिगर ४ व ५) तुरंत मरीज को सीने में दर्द कम होने लगा और ईसीजी में महत्वपूर्ण सुधार (फिगर ६) दिखा। मरीज को आईसीसीयू में देखरेख के लिए रखा गया। दूसरे दिन यह देखने के लिए पुनः



फिगर १ - मरीज जब दाखिल हुआ, तब का ईसीजी

इकोकार्डियोग्राफी की गई (फिगर ७) कि मरीज का हृदय कितना काम कर रहा है और कोई बड़ा नुकसान तो नहीं हुआ, जिसमें हृदय की पम्पिंग क्षमता काफी अच्छी देखी गई तथा हृदय पर नहीं के बराबर नुकसान पाया गया।

दिल के दौरे के दौरान तत्काल की जाने वाली प्राइमरी एंजियोप्लास्टी (जारी दौरे के दौरान) की पद्धति हाल के समय में अच्छे से अच्छी पद्धति मानी जाती है। पिछले कई वर्षों से खून का गन्ता पिघलाने का इंजेक्शन दिए जाने से हृदय की नली ६० प्रतिशत मामलों में खुलती है और उसमें भी कई मरीजों को बाद में एंजियोप्लास्टी करानी पड़ती है, जबकि प्राइमरी एंजियोप्लास्टी से ९५ से ९८ प्रतिशत मामलों में नली खोली जा

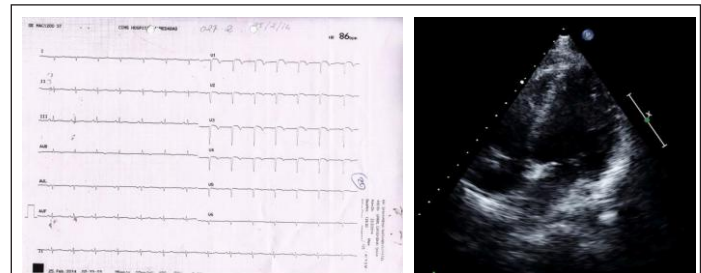

फिगर ४ - स्टेंट का आरोपण

फिगर ५ - स्टेंटिंग के बाद

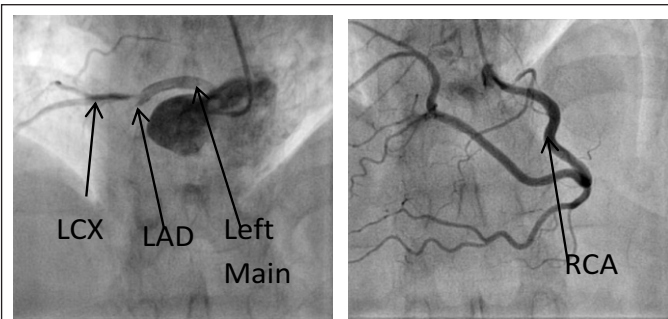
सकती है और भविष्य में उन्हें अन्य कोई प्रॉसीजर कराने की जरूरत भी नहीं पड़ती। मृत्यु की दर तथा दौरे के कारण दिल को होने वाला नुकसान खून का गन्ता पिघलाने के इंजेक्शन के मुकाबले प्राइमरी एंजियोप्लास्टी में कई प्रमाण में अच्छा रिजल्ट देखा जाता है। दाईं तरफ हृदय होना तथा पेट के मुख्य अंगों जैसे लीवर तथा बरोल (स्प्लिन) उलट-सुलट होना, शायद ही देखी जाने वाली जन्मजात विसंगति है, ऐसी रचना सामान्य रूप से १० हजार लोगों में एक व्यक्ति में पाई जाती है। बाईं तरफ हृदय हो, तो यह एक सामान्य रूप से होने वाली प्रक्रिया है, परंतु दिल जब दाईं तरफ हो, तो इमरजेंसी में यह प्रक्रिया करना चुनौतीपूर्ण होता है और इसमें विशिष्ट अनुभव तथा एंजियोप्लास्टी के दौरान उपयोग किए जाने वाले संसाधनों (केथेटर) का विशाल अनुभव होना जरूरी है।

यह मरीज नियमित जाँच के लिए सीम्स अस्पताल आता है। नियमित अपना पूरा काम करता है। फॉलोअप में इकोकार्डियोग्राफी, टीएमटी की जाँच में अच्छा परिणाम देखा जाता है। यह मरीज हाल में खून पतला रखने तथा चर्बी कम होने की दवाइयाँ नियमित रूप से ले रहा है और विश्वास के साथ कहा जा सकता है कि इस मरीज को भविष्य में भी कोई तकलीफ नहीं होगी।



फिगर ६ - मरीज को जब छुट्टी दी गई, तब का ईसीजी

फिगर ७ - मरीज को छुट्टी दी गई, तब का इको



फिगर २ - दिल की बाईं धमनी

फिगर ३ - दिल की दाईं धमनी



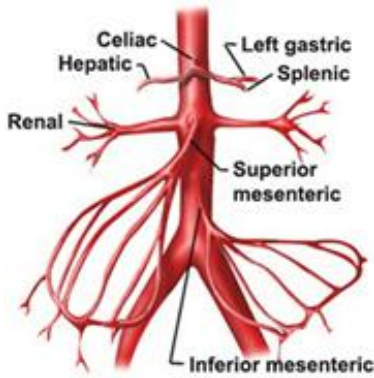
डॉ. उर्मिल शाह  
MD, DM  
इंटरवेंशनल कार्डियोलॉजिस्ट  
(मो) +91-98250 66939

## पूर्णतः संकुचित आँत (सुपीरियर मेसेंट्रिक) की धमनी के लिए बलून उपचार

केस प्रस्तुति - नॉन डाइबिटीज, स्क्लेरोडरमा के 69 वर्षीय पुरुष मरीज पेट की असह्य पीड़ा के साथ सीम्स अस्पताल में भर्ती कराए गए।

**निदान व प्रबंधन** - पेट के सीटी एंजियोग्राम में आँत की मुख्य धमनी (सुपीरियर मेसेंट्रिक धमनी) में क्रिटिकल स्टीनोसिस पाया गया। सिलेक्टिव एंजियोग्राम सुपीरियर मेसेंट्रिक धमनी में पूर्ण संकुचन पाया गया (फिगर १)। उपचार के लिए बलून पद्धति से स्टेंटिंग के साथ (बिना ऑपरेशन) सफलतापूर्वक श्रेष्ठ परिणाम आया (फिगर २, ३, ४, ५)।

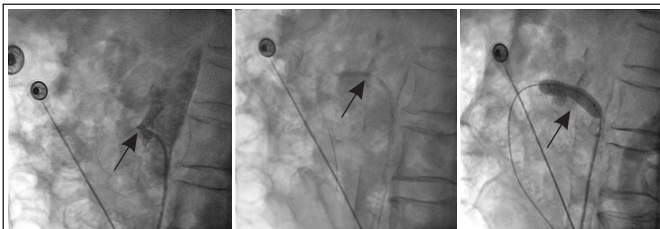
पेट की मुख्य धमिनियों (मेजंटीरिक धमनियों), जो आँत को रक्त में खून पहुँचाती हैं, में कोलेस्ट्रॉल जम जाने से आँत में अपर्याप्त खून पहुँचने का प्रमाण ८ से २० प्रतिशत लोगों में देखा जाता है।



इन मरीजों को पेट में असह्य पीड़ा की शिकायत (एब्डोमिनल एंजाइना) होती है।

औसत लाइफ एक्सपेक्टेन्सी की उम्र बढ़ने से इस बीमारी का प्रमाण बढ़ता जा रहा है।

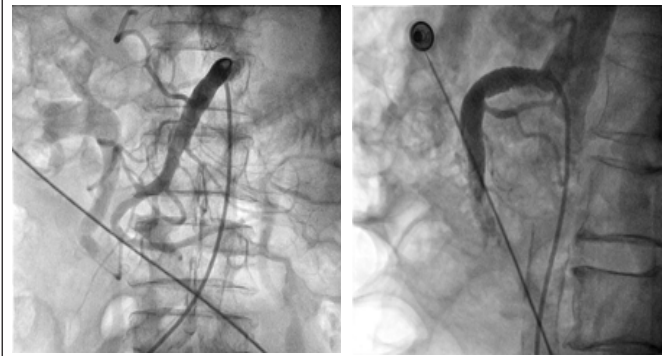
बीमारी का निदान डुप्लेक्स अल्ट्रासोनोग्राफी, सीटी एंजियोग्राफी, एम.आर.आई. से हो सकता है।



फिगर १ - पूर्णतः बंद सुपीरियर मेसेंट्रिक धमनी

फिगर २ - बलून पद्धति से धमनी खोली जाती है

फिगर ३ - धमनी खोलने के बाद स्टेंट स्थापित किया जाता है



फिगर ४ व ५ - बलून तथा स्टेंट के बाद चालू हुआ धमन तथा रक्त का प्रवाह

### उपचार के मुख्य विकल्प के रूप में

**ए. ओपन सर्जरी** - उच्च मृत्यु दर, लंबे समय तक रिकवरी नहीं और मरीज के खराब स्वास्थ्य के कारण सलाहपूर्ण नहीं है।

**बी. बलून एंजियोप्लास्टी और स्टेंटिंग** - बिना ऑपरेशन के, त्वरित रक्त पहुँचाती होने के कारण कम रिस्की है और मरीज के लक्षणों का तत्काल हल मिलता है।

चित्रों में दर्शाए अनुसार इस मरीज में पूर्णतः बंद आँत की धमनी (सुपीरियर मेसेंट्रिक धमनी) को बलून एंजियोप्लास्टी तथा स्टेंट की मदद से सफलतापूर्वक खोल कर मरीज को समस्यामुक्त किया जाता है।

**संदेश** - धमनी की सामान्य बीमारी के बड़ी उम्र के मरीजों या अन्य किसी भी मरीज को खाने के बाद पेट में दर्द और वजन घटने की समस्या हो, तो उन्हें क्रॉनिक मेसेंट्रिक एशकेमिया के लिए निदान कराना चाहिए और यदि होगा, तो ऑपरेशन के बिना इंटरवेंशनल (बलून पद्धति) से सफलतापूर्वक उपचार हो सकता है।



डॉ. हेमांग बक्षी

MD, DM, FACC, FESC

कार्डियोलॉजिस्ट - हृदय रोग विशेषज्ञ

(मो) +91-98250 30111

### जानलेवा एरिथमियस के शिकार मरीज में सीएबीजी के बाद हाई रिस्क में सफलतापूर्वक वीटी एब्लेशन तथा आईसीडी का प्रत्यारोपण

**केस की प्रस्तुति** - ७७ वर्षीय पुरुष मरीज १० साल से साधारण रक्तचाप तथा डाइबिटीज से पीड़ित है, जिसका केस हृदय की धमनी संबंधित रोग (तीव्र ट्रिपल वेसल डिजीज) के रूप में प्रसिद्ध है, जिसमें हृदय में खून भर जाने से बायाँ विवर ठीक से काम नहीं करता। उनकी धड़कनें बढ़ती थीं, साँस लेने में तकलीफ थी और सूजन आ जाती थी। उन्हें सीम्स अस्पताल में सीएबीजी में उपचार के लिए लाया गया।

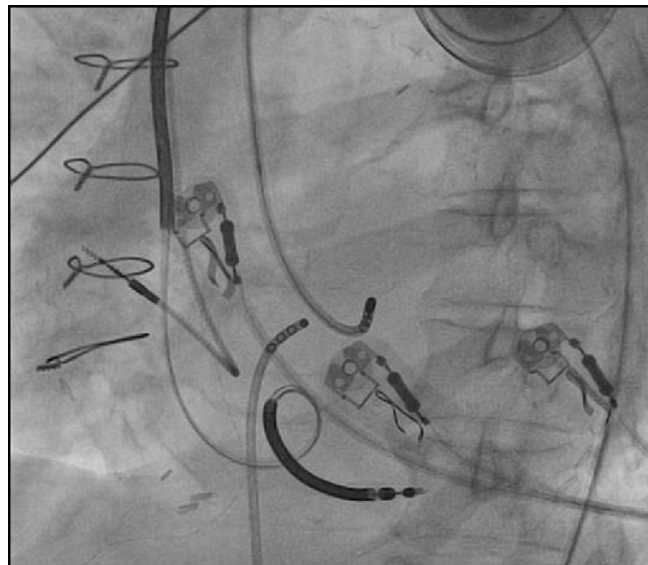
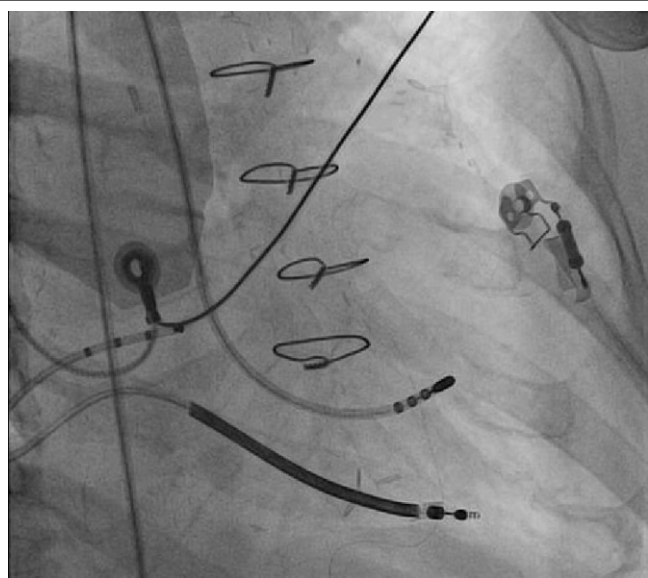
**निदान व उपचार** - मरीज को सीम्स अस्पताल में सीएबीजी के लिए दाखिल किया गया और फिर मरीज को एसआईसीयू में शिफ्ट किया गया तथा वेंटिलेटर पर रखा गया। बाद वाले दिन मरीज की तबीयत स्थिर थी और नियमित एक्सट्यूबेशन हुआ था। हालाँकि उसके दो दिन

बाद मरीज को जानलेवा हाईपोटेंसिव (ब्लड प्रेसर अत्यंत कम हो जाना) वेंट्रिक्यूलर टेकीकार्डिया (वीटी) का दौरा फिर से पड़ा। उनकी वीटी के लिए एक से अधिक डीसी झटके देने की जरूरत थी। एंटी एरिथमिक दवाइयाँ, बीटा ब्लॉकर्स, इनओट्रोपिक एजेंट्स तथा अस्थायी पेसिंग के समन्वय से मरीज की हालत स्थिर हो गई। वीटी फ्री समयावधि के ५ दिनों के बाद ड्युअल चैम्बर एआईसीडी का प्रत्यारोपण किया गया।

आईसीडी प्रत्यारोपण के तीन दिन के बाद मरीज को अस्थायी व सतत वीटी के पुनरावर्तित हमले जारी रहे। उन्हें केथेटराइजेशन प्रयोगशाला ले जाया गया, जहाँ अत्याधुनिक कार्टोबायोसेन्स ३ - परिमाणायी मैपिंगसिस्टम का उपयो कर इलेक्ट्रोफिजियोलॉजी अध्ययन किया गया। इस व्यवस्था के उपयोग से पता चला कि हृदय की दीवार के स्नायुओं के मध्य स्तर में खून ठीक से नहीं पहुँच रहा, जिससे हड्डी तथा पेशी जाल और वीटी सर्किट्स का नाश हुआ है। अतः तमाम वीटी सर्किट्स रोकने के लिए फुल टिप केथेटर्स का उपयोग कर रेडियोफ्रिक्वेंसी एब्लाइशन किया गया। यह उत्कृष्ट परिणामों के साथ टेक्निकल रूप से अत्याधुनिक जटिल एब्लाइशन था। मरीज को पुनः आईसीयू में शिफ्ट किया गया और इसके बाद उपचार के दौरान तथा १ वर्ष फॉलोअप की अवधि में वीटी से मुक्त रखा गया।

**परिणाम** - मरीज हाल ही में एक साल की कार्यप्रणाली के बाद फॉलोअप के लिए आया था। वो अच्छी तरह से तमाम काम करता है और उसका काम भी आंशिक रूप से फिर से शुरू हो गया है।

**निष्कर्ष** - यह केस गंभीर विकृत मनोदशा का हाई रिस्क मरीज का प्रतिनिधित्व करता है, जिसका उपचार आधुनिक उपकरण तथा एब्लाइशन पद्धतियों से किया गया।



फिगर १ (ए, बी): एलवी के आगे के हिस्से में स्थित एब्लाइशन केथेटर, आईसीडी आरए तथा आरवी स्थिति की ओर ले जाता है।



**डॉ. अजय नाईक**

MD, DM, DNB, FACC, FHRS

Cedars Sinai Medical Center, Los Angeles (USA)

Fellow of American College of Cardiology (USA)

Fellow of Heart Rhythm Society (USA)

कार्डियाक इलेक्ट्रोफिजियोलॉजिस्ट और

इंटरवेंशनल कार्डियोलॉजिस्ट

(मो) +91-98250 82666



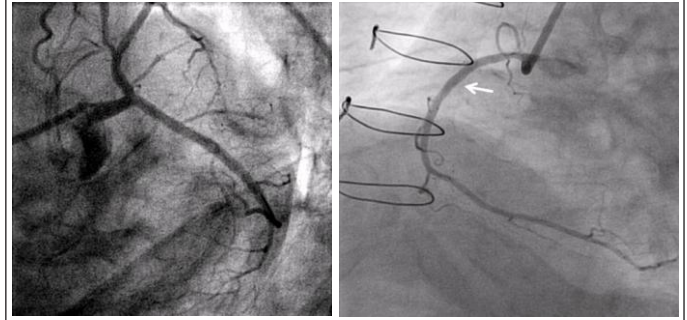
## पोस्ट सीएबीजी के मरीजों में कोरोनरी रिवैस्कुलराइजेशन

**केस प्रस्तुति** - ६५ वर्षीय मरीज को पाँच माह से प्रतिबंधित कंठशूल की बीमारी थी। उन्होंने ३ साल पहले CABG और LAD LIMA (धमनी) में लगवाई थी तथा RCA में SVG (वीनस शिरापरक) का उपचार कराया था।

**निदान व प्रबंधन** - नेटिव कोरोनरी एंजियोग्राफी में नगण्य LAG बीमारी तथा रक्त का अच्छा प्रवाह पाया गया। प्रॉक्सिमल LCX में गंभीर थोम्बोटिक सबटोटल संकुचन तथा डिस्टल वेसल में TIMI-1 का शिथिल प्रवाह (फिगर १) देखा गया। RCA में देखा गया कि मिड क्रोनिक टोटल संकुचन के साथ निचला वॉल्व सहायक के साथ जुड़ा हुआ था। योग्य एंटीग्रेड LAD से भरा होने से LIMA ग्राफ्ट (कलम) एट्रेटिक का प्रवाह भी धीमा था (फिगर २)। महाधमनी (एओर्टा) में से ओरिजन के बाद ASVG ग्राफ्ट से RCA पूर्णतः संकुचन से विकृत हो गया था (फिगर ३)। परक्युटेनियस कोरोनरी इंटरवेंशन (पीसीआई) और नेटिव कोरोनरी वेसल तय किया गया था। शिनिक प्राइम 2.75 x 38 mm DES की मदद से LCX का रिवैस्कुलराइजेशन सफलतापूर्वक किया गया (फिगर ४)। माइक्रो-केथेटर की मदद से RCA CTO CTO कोरोनरी गाइडवायर्स के साथ छिदी थी (प्रक्रिया ४०, ८०, १२०) और नेटिव आरसीए का 2.75 x 18 mm एंडेवर रिसॉल्युट डीईएस की मदद से सफलतापूर्वक रिवैस्कुलराइजेशन किया गया था (फिगर ५)।

**परिणाम** - प्रक्रिया के दौरान मरीज स्थिर था उसे सीसीयू में शिफ्ट किया गया था। वह वॉर्ड में चलने भी लगा था और तीसरे दिन छुट्टी भी दे दी गई। एक माह के फॉलोअप के बाद वह स्पर्शोन्मुख (एसिम्योमैटिक) हो चुका था।

**चर्चा** - CABG के मरीजों की संख्या में वृद्धि होने के साथ आबादी में बढ़ततरी के साथ इस बीमारी की मरीजों की संख्या में वृद्धि हो रही है, जो पुनरावर्तित कंठ शूल पिक्टोरियस से पीड़ित है।



फिगर ४ - नेटिव एलसीएक्स में स्टेंटिंग के साथ सफलतापूर्वक पीटीसीए

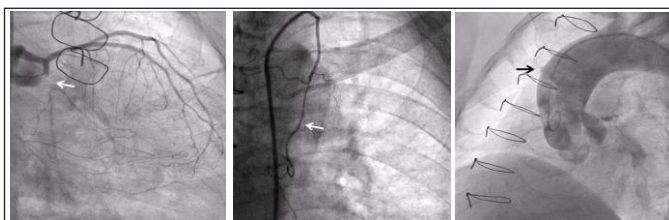
फिगर ५ - नेटिव आरसीए में स्टेंटिंग के साथ सफलतापूर्वक पीटीसीए

ऐसे मरीजों की रिकोरोनरी एंजियोग्राफी करने के बाद हम उपचार के तीन रास्ते सुझा सकते हैं -

१. रिऑपरेशन
२. परक्युटेनियस कोरोनरी इंटरवेंशन (पीसीआई) और
३. कॉन्सन्ट्रिटिव ट्रीटमेंट।

रिऑपरेशन टेक्निकली बहुत ही मुश्किल (हृदय के कद की तैयारी, डिस्टल एम्बोलाइजेशन का जोखिम तथा मरीज के बाइपास को नुकसान, नए बाइपास की कमी आदि) है। मरीज उम्रदराज हो और उसे को-मोर्बिडिटी (मिट्रल इनसफिशियेंसी, रिनल इनसफिशियेंसी आदि) हो, लोअल इजजेक्शन फ्रैक्शन, रिफ्यूसली डिस्जिड कोरोनरी धमनियाँ हों, तो ऐसे मरीजों के लिए समस्याएँ बढ़ने का रिस्क अधिक होता है।

(३-११ प्रतिशत) - मृत्यु दर भी इतनी ही ऊँची (३-७ प्रतिशत)। परम्परागत उपचार कभी-कभी पूर्णतः सफल नहीं होता और कंठ शूल की समस्या से भी मुक्ति नहीं दिलाता। लगता है कि पीसीआई प्रि प्रॉसीजरल एमआई तथा मृत्यु दर कम करने का अच्छा विकल्प है। LAD का स्तर तथा उसकी ग्राफ्ट उल्लेखनीय रूप से चयन प्रक्रिया पर प्रभाव डालती है, क्योंकि उसका प्रभाव लंबी अवधि के परिणाम पर पड़ता है और LAD इस्केमिया के उपचार के लिए फिर से सर्जरी से बचने के लाभ का अभाव भी रहा है। मरीज में रिवैस्कुलराइजेशन प्रक्रिया के लिए LAD में अच्छा एंटीग्रेड प्रवाह PCI से RCA और LCX के चयन के लिए श्रेष्ठ है।



फिगर १ - एलसीएक्स सबटोटल संकुचन

फिगर २ - आर्टरी एलआईएमए

फिगर ३ - डीजनरेटेड एसवीजी ग्राफ्ट से आरसीए



**डॉ. विनीत सांखला**

MD, DM - Cardiology (CMC Vellore), FESC, FISE  
Fellow - Mayo Clinic, Rochester, USA  
कार्डियाक इलेक्ट्रोफिजियोलॉजिस्ट तथा  
इंटरवेंशनल कार्डियोलॉजिस्ट  
(मो) +91-99250 15056



### आंशिक फ्लो रिजर्व (FFR)

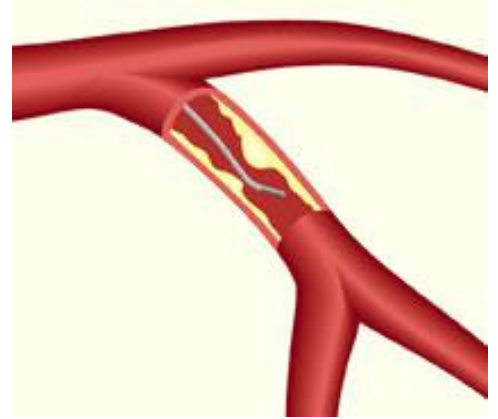
आंशिक फ्लो रिजर्व को संकीर्णता संबंधी (दूरवर्ती) के बाद के दबाव तथा पहले के दबाव के संदर्भ में व्याख्यायित किया जाता है।

एफएफआर अन्य तकनीकों के मुकाबले संकुचित कोरोनरी धमनियों का मूल्यांकन करने में निश्चित लाभदायक है, जैसे कि कोरोनरी, एंजियोग्राफी, इंद्रावैस्क्युलर अल्ट्रासाउंड या सीटी कोरोनोग्राफी।

### रोटोब्लेटर

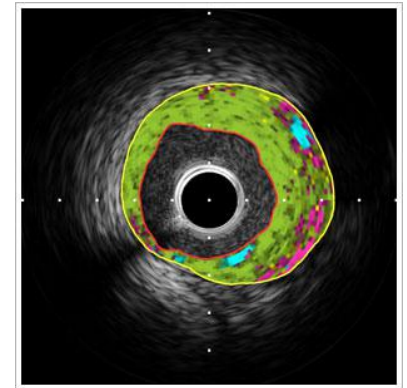
सीम्स में रोटोब्लेटर का उपयोग होता है, तब -

- धमनी दीवार के सामने मात्र पीटीसीए के साथ प्लेक सपाट करना मुश्किल है।
- प्लेक बहुत ज्यादा मात्रा में कैल्शियम युक्त है और उसे सरलता से हटाया नहीं जा सकता।
- प्लेक अधिक लंबे या जहाँ से धमनी शुरू होती है, वहाँ से शुरू होता है।
- धमनी में कई प्लेक हैं, जो अन्य प्रक्रिया करने से पहले हटाने जरूरी होते हैं।
- अन्य प्रक्रियाओं के लिए धमनी छोटी पड़ती लगती है।
- घाव फिर से भरने से पहले पीटीसीए तथा-अथवा पहले स्टेंट किया जाता है।



सीम्समें इंद्रावैस्क्युलर अल्ट्रासाउंड (आईवीयूएस) का उपयोग होता है

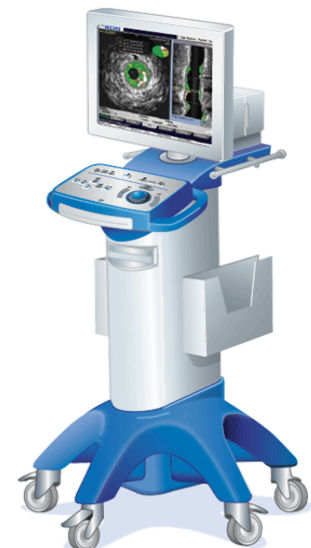धमनी की दीवार के अंदर और-अथवा धमनी की ल्युमेन में संकीर्णता की मात्रा के संदर्भ में दोनों के प्लेक के भंडार को ध्यान में रख कर, जिस परिस्थिति में एंजियोग्राफिक इमेजिंग को अविश्वसनीय माना जाता है, उस परिस्थिति में धमनी के स्टेंट के साथ या स्टेंट के बिना एंजियोप्लास्टी विस्तार जैसी संकीर्णता संबंधी उपचार के प्रभाव और समय बीतने पर उसके चिकित्सा उपचार के संदर्भ के परिणामों का आकलन किया जाता है।



IVUS के समन्वित सिस्टम के फायदे

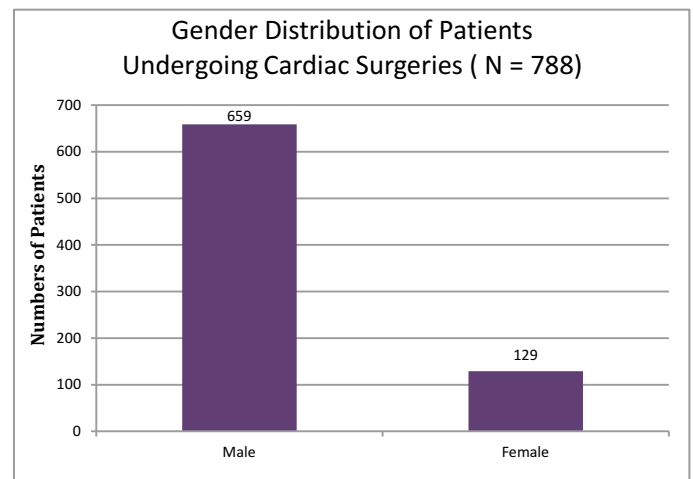
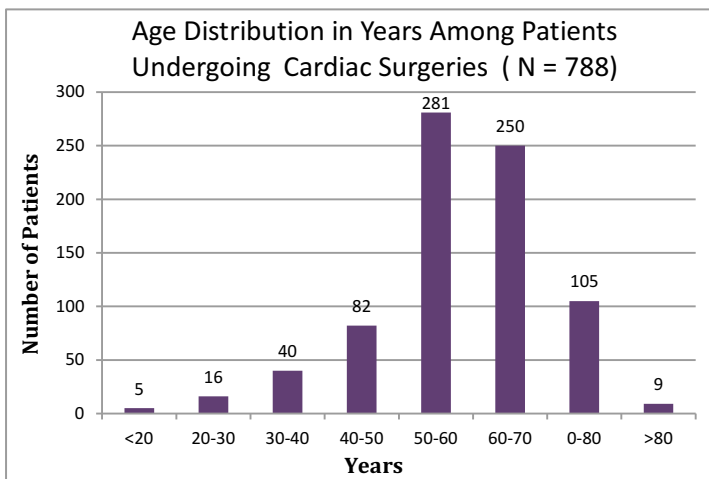
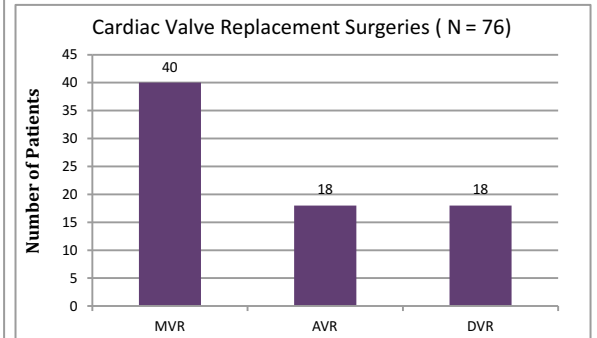
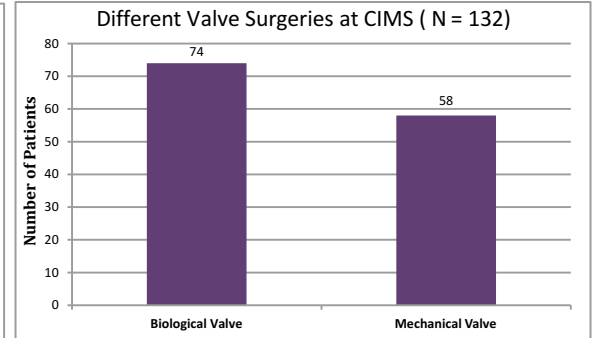
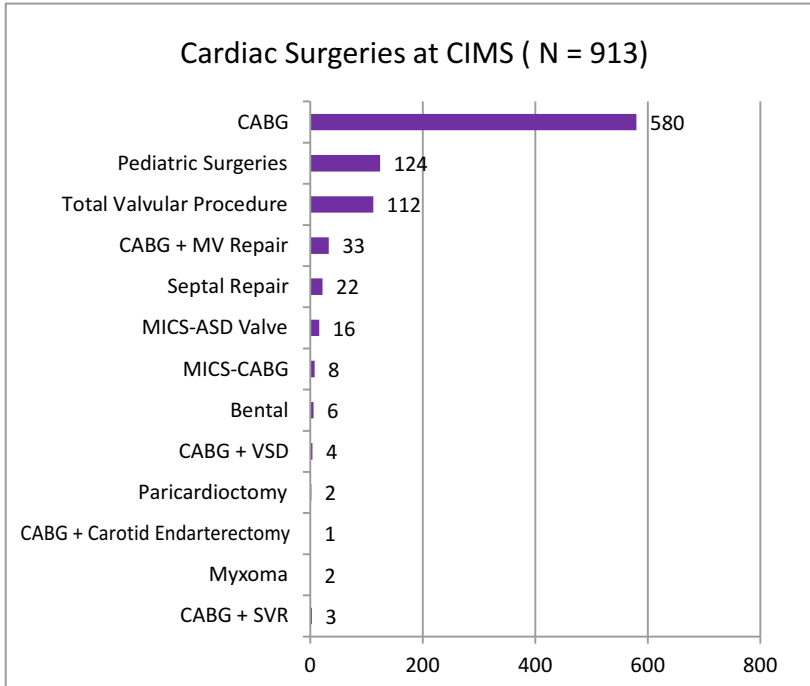
- प्रक्रिया का समय घटाता है।
- तत्काल उपयोग
- कीटाणुरहित क्षेत्र के साथ टेबलसाइड नियंत्रण
- रूम के बीच परिवहन सिस्टम दूर
- प्रक्रिया रूम की जगह बचाओ
- अन्य नई टेक्नोलॉजी के लिए एक मंच के रूप में सेवा दे सकता है
- वर्कफ्लो में सुधार

सिस्म में फ्रेक्शनल फ्लो रिजर्व रोटोब्लेटर, इंद्रावैस्क्युलर अल्ट्रासाउंड का बारम्बार उपयोग होता है।



## सीम्स में उपलब्ध कार्डियाक सर्जरी की सेवाएं

- ◆ टोटल आर्टीरियल बायपास सर्जरी
- ◆ कन्जेनाईटल हार्ट सर्जरी
- ◆ मीनीमली इन्वेसिव कार्डियाक सर्जरी (MICS)
- ◆ माइट्रल वाल्व रीपेर
- ◆ सिंगल, डबल और मल्टीपल वाल्व रीप्लेसमेन्ट/रीपेर
- ◆ अओर्टीक रुट रीप्लेसमेन्ट
- ◆ ओफ पंप सीएबीजी ओन बीटींग हार्ट
- ◆ सीएबीजी के साथ (एसवीआर( सर्जिकल वेन्ट्रीक्युलर रिस्टोरेशन) सीएडी, एलवी डिस्कंक्शन, सीएचएफ के लिये
- ◆ पीडीए, एएसडी, वीएसडी, टीओएफ
- ◆ कम्बाईन्ड केरोटीड और बायपास प्रोसिजर
- ◆ हार्ट फेल्योर सर्जरी



### हार्ट फेल्योर की विस्तृत सारवार (कोम्प्रिहेन्सिव ट्रीटमेन्ट)

**केस प्रस्तुति** - ६८ वर्षीय नॉन-डाइबिटिक पुरुष मरीज का हाल ही में हाइपरथायरीडिज्म का निदान हुआ था। उन्हें ५ साल से उच्च रक्तचाप की शिकायत थी। उन्हें नैरोबी से सीम्स अस्पताल में दाखिल किया गया था।

**निदान व उपचार** - नैरोबी में जाँच करने पर उनके पैर में सूजन, ग्रोस असाइटिज (जलोहर) और NYHA Class III (न्यूयॉर्क हार्ट फंक्शनल क्लासिफिकेशन प्रमाण क्लास III के लक्षण पाए गए थे।) नैरोबी में मरीज के बेहोश होने तथा हृदय रुक जाने की घटना घटी थी, जिसका उपचार किया गया था। अधिक जाँच पर उन्हें डीजनरेटिव कम्प्लीट हार्ट ब्लॉक (CHB) होने के प्रमाण मिले, जिसके लिए २०१२ में पेसमेकर रखा गया था। इसके बाद मरीज के हृदय के क्षेपक की धड़कनें बढ़ गईं, जिसका नियमन करने के लिए AICD (Automatic Implantable Cardioverter Defibrillator - एक साधन, जिससे हृदय की धड़कनों व क्षेपक की गतिविधियों का नियमन किया जा सकता है) लगाने का निर्णय लिया गया, तो गंभीर ट्रिक्वुसपिड रिगर्जिटेशन अव्यवस्था, जिसमें क्षेपक संकुचित हो, तब रक्त कर्णक में वापस धकियाए), गंभीर जलोदर तथा कार्डियाक केरोक्सिया (हृदय रोग के कारण वजन घट जाना) के साथ मरीज का दायें क्षेपक काम करना बंद हो गया था। आगे के इलाज के लिए मरीज को सीम्स अस्पताल में लाया गया। मरीज को आगे के इलाज के लिए स्थिर होने में १५ दिन लगे और उसके बाद एंजियोग्राफी की गई, जिसमें धमनियों की स्थिति सामान्य पाई गई। उसकी किडनी की

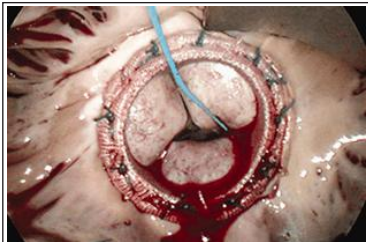

Fig 1: Tricuspid Valve Tissue

कार्यक्षमता भी घट चुकी थी। ऑपरेशन से पहले के इको में पाया गया था कि हृदय के तमाम खंडों का विस्तार हुआ था। (सामान्य आदमी के हृदय के खंड की तुलना में), LVEF - 20 % (Left

Ventricular Ejection Fraction - एक प्रमाण, जिससे क्षेपक की रक्त को हृदय के बाहर धक्का देने की कार्यक्षमता का अंदाजा होता है) के साथ बाएँ क्षेपक (LV) कार्यक्षमता बंध होने लगी, बाएँ क्षेपक के स्नायु की गतिविधि को नुकसान, मॉडरेट MR (Mitral Regurgitation - स्थिति, जिसमें रक्त बाएँ क्षेपक से बाएँ कर्णक में

वापस धकियाए), TR (Tricuspid Regurgitation - स्थिति, जिसमें रक्त दाएँ क्षेपक से दाएँ कर्णक में जाए) और दोनों फेफड़ों में पानी भर चुका था। किडनी की स्थिति स्थिर करने के बाद मरीज के हृदय को ट्रिक्स्पिड वॉल्व (बाएँ कर्णक और क्षेपक को अलग करने वाला पर्दा) CRT - D (Cardiac Resynchronization Therapy Device - एक साधन, जो दोनों क्षेपकों को तालमेल के साथ धड़कने में मदद करता है) इम्प्लांटेशन से किया गया। यह पद्धति २४-१-२०१३ को की गई। इसमें दाएँ कर्णक के रक्त के गत्ते (RA Thrombus) भी निकल गए। मरीज की अवस्था स्थिर होने पर आईसीयू में शिफ्ट किया गया। ऑपरेशन के बाद के इको में LV का, LVEF - २५ प्रतिशत, वेंट्रिक्युलर डिंसिको की (परिस्थिति, जिसमें क्षेपकों की तामेल न पाई जाए) के दौरान उसे पेट और पेशाब का इन्फेक्शन होता था तथा VT भी देखा गया। धीरे-धीरे मरीज की स्थिति में सुधार होने तथा हृदय की कार्यक्षमता में सुधार होने पर मरीज को रूम में शिफ्ट किया गया और फिर रूम में १५ दिन रखने के बाद नैरोबी वापस भेज दिया गया, जहाँ उसकी स्थिति में सुधार देखाया गया।

इस प्रकार के कमजोर हृदय का इलाज एक हार्ट ट्रांसप्लांट ही होता है, परंतु ट्रांसप्लांट के लिए हृदय न मिलने के कारण हर संभव उपचार देकर मरीज को एक स्वतंत्र जीवन व एक कार्यक्षम जिंदगी जीने लायक बनाने के प्रयास किए जाते हैं। ऐसे मरीजों का ऑपरेशन के समय का रिस्क लगभग २५ से ३० प्रतिशत होता है

फिगर २ - और ५ वर्ष के बाद इस प्रकार के मरीज का ऑपरेशन के बाद आयु भी लगभग ५ साल के अंत में ५६ प्रतिशत रहती है। सीम्स अस्पताल एक ऐसी संस्था है, जहाँ कमजोर से कमजोर हृदय की सर्जरी की जाती है, जिसमें अंतरराष्ट्रीय मानदंडों के अनुसार उपचार दिया जाता है और उसका परिणाम भी अंतरराष्ट्रीय स्तर के मुताबिक आता है।

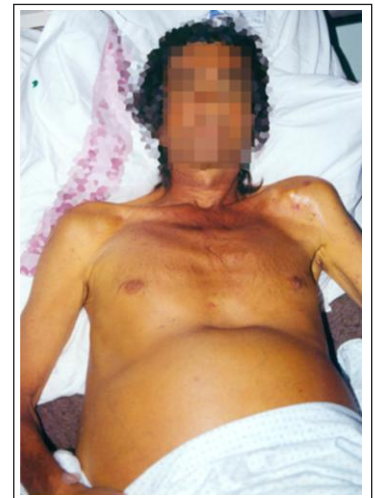

Fig 2: Patient of Ascites and Cachexia



डॉ. धीरेन शाह

MB, MS, MCh (CVTS)

कार्डियोथोरासिक तथा वैस्कुलर सर्जन

(मो) +91-98255 75933



डॉ. धवल नायक

M.S. (Gold Medalist), DNB (CTS)

Fellow RPAH (Sydney)

कार्डियोथोरासिक तथा वैस्कुलर सर्जन

(मो) +91-90991 11133



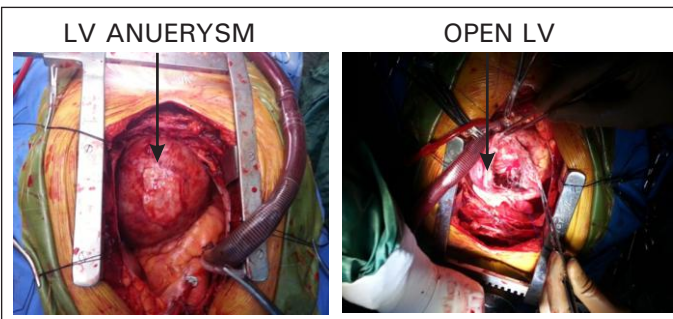
## तजाकिस्तान के मरीज का अपवाद स्वरूप केस

तजाकिस्तान निवासी ६६ वर्षीय मरीज श्री सयाली इसोएव हार्ट फेल्योर के लक्षणों के साथ भारत आए। वे रात को सो नहीं सकते थे, ५०० मीटर चल भी नहीं पाते थे और नियमित दैनिक गतिविधियों में साँस फूल जाती थी।

उनकी एंजियोग्राफी की गई, जिसमें हृदय में २ धमनियों में ब्लॉक पाया गया और उनके २ डी इको में हृदय की साइज सामान्य से पाँच गुना बड़ी पाई गई। यदि हृदय की सामान्य साइज १०० मिली हो, तो उनका हृदय ४७४ मिली का था। उनका हृदय गुब्बारे की तरफ फूल गया था और उनके हृदय की पम्पिंग की प्रक्रिया भी ६० प्रतिशत से घट कर २० प्रतिशत हो चुकी थी। हृदय के कमजोर कार्य के कारण उनकी किडनी पर भी असर हुआ था और वह महत्तम काम नहीं दे पाती थीं।

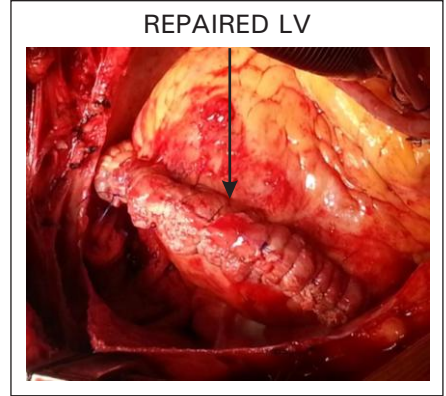
शल्य चिकित्सा से जुड़े रिस्क के बारे में जानकारी देकर उन्हें शल्य चिकित्सा के लिए तैयार किया गया, जिसमें नियमित बाइपास सर्जरी के साथ एक कवचित की जाने वाली शल्य चिकित्सा भी की गई। उसे सर्जिकल वेंट्रीक्युलर रिस्टोरेसन (एसवीआर) कहा जाता है। इस प्रक्रिया के तहत चौड़े हुए हृदय को सामान्य आकार व कद में लाने के लिए छोटा किया जाता है। हृदय के अतिरिक्त व चौड़े हुए हिस्से को दूर कर कृत्रिम दीवारों द्वारा हृदय की पुनर्रचना की जाती है। हम उसे हृदय की प्लास्टिक सर्जरी कहते हैं।

मरीज ने शल्य चिकित्सा में अच्छा सहयोग दिया और उसे ऑपरेशन के बाद ९वें दिन ही डिसचार्ज कर दिया गया। इमोम के हृदय का कद ४७४ मिली से घट कर १७५ मिली हुआ। मरीज के लक्षणों में भी सुधार देखा गया।



एसवीआर शल्य चिकित्सा पिछले कुछ दशकों से विश्व भर में की जाती है। इसमें मरीज को उसके लक्षणों में सुधार होकर मदद मिलती है। इस

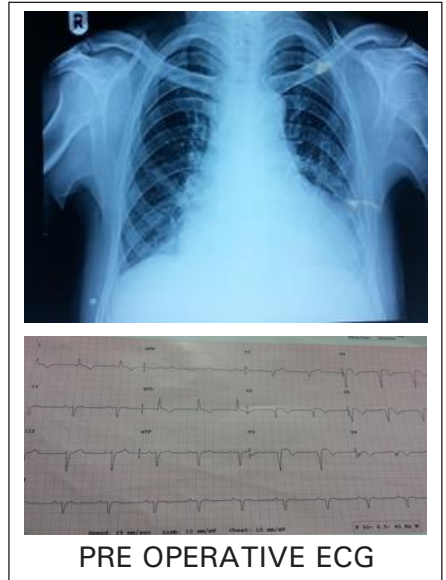
श्रेणी के मरीजों के पास हृदय प्रत्यारोपण के अलावा कोई विकल्प नहीं होता। दाता की उपलब्धता न होने के कारण, हृदय प्रत्यारोपण कार्यक्रम इतना व्यापक नहीं



है। यह एसवीआर शल्य चिकित्सा निराधार हृदय के लिए एक आधार है। शल्य चिकित्सा का जोखिम १०-२५ प्रतिशत हो सकता है। एसवीआर प्रक्रिया द्वारा उपचारित मरीज की लगभग आशा पाँच वर्ष के लिए ५४ प्रतिशत और १० वर्ष के लिए २६ प्रतिशत है।

अहमदाबाद और खासकर सीम्स अस्पताल देश भर में और अफ्रीका महाद्वीप, तजाकिस्तान, अफगानिस्तान आदि देशों में इस प्रकार के हार्ट

फेल्योर मरीजों के लिए केन्द्र बन चुका है। सीम्स अस्पताल में उपलब्ध सुविधाओं, टीम, अंतरराष्ट्रीय स्तर की केयर के जरिए अहमदाबाद में यह संभव हुआ है। सबसे महत्वपूर्ण बात ये है कि इस शल्य चिकित्सा की दर अन्य अस्पतालों व पश्चिमी देशों की तुलना में काफी वाजिब है।

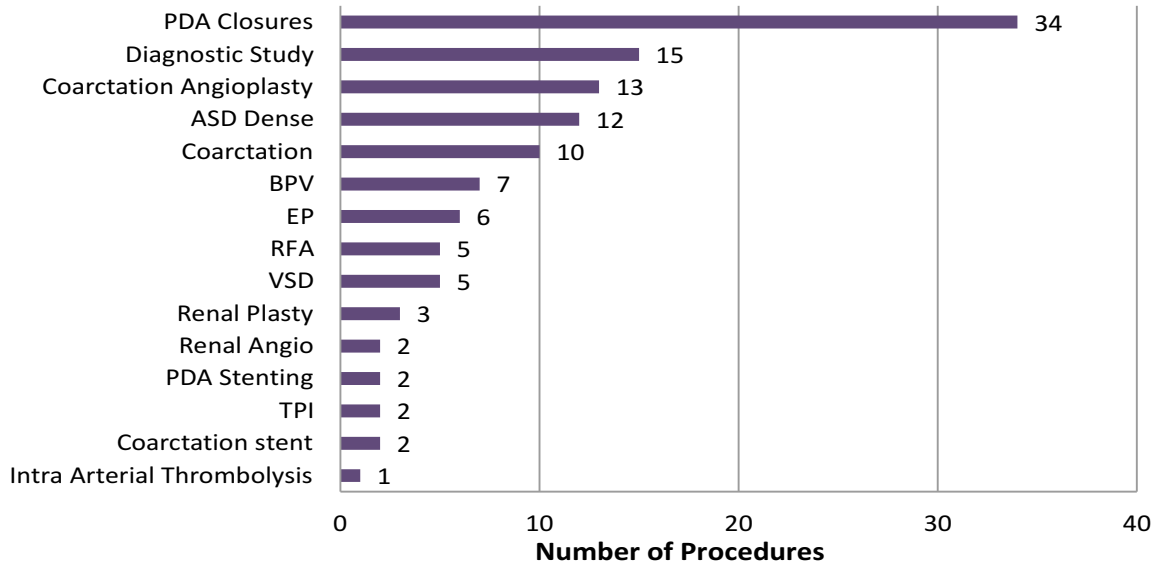


PRE OPERATIVE ECG

डॉ. धीरेन शाह

कार्डियोथोरासिक तथा वैस्क्युलर सर्जन

### Pediatric Cardiac Catheterization Procedures (N=120)



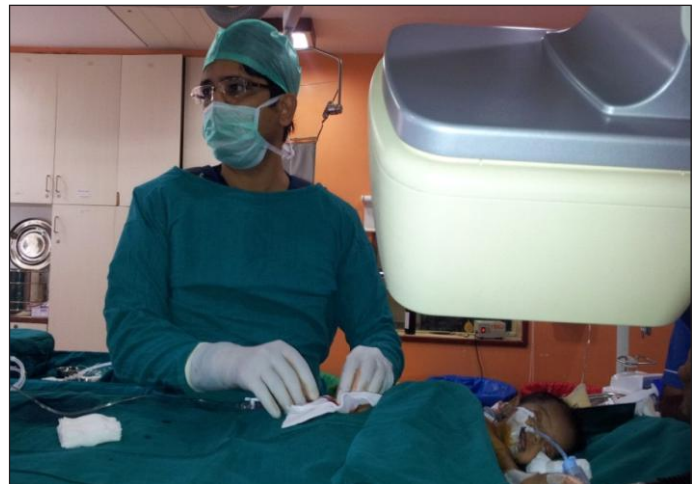### नवजात शिशु में अत्याधुनिक एंजियोप्लास्टी पद्धति से हृदय उपचार

सामान्यतः हर १०० नवजात शिशुओं में एक बच्चे को हृदय की तकलीफ होने की संभावना होती है। इसमें से १०-२० प्रतिशत बच्चों को तत्काल जन्म के कुछ समय में हृदय के ऑपरेशन की जरूरत पड़ती है।

#### केस की जानकारी

जमनाबेन (नाम परिवर्तित) के बच्चे (वजन २.४ किलो) को प्राकृतिक रूप से हृदय के वॉल्व की तकलीफ थी। केवल चौबीस घण्टे की उम्र में बच्चे को साँस लेने में दिक्कत थी और शरीर में ऑक्सीजन का प्रमाण ६० प्रतिशत से कम हो गया था। बच्चे को तत्काल उपचार के लिए सीम्स अस्पताल लाया गया। प्राथमिक जाँच के बाद पाया गया कि बच्चे के हृदय के एक वॉल्व की रचना नहीं हुई है। अधिकांशतः ऐसे बच्चों में हृदय की धमनी पर ऑपरेशन कर फेफड़े में खून का प्रवाह बढ़ाया जाता है, जिससे बच्चा तकलीफ के बिना बड़ा हो सके और हृदय का पूरा ऑपरेशन किया जा सके।

सीम्स अस्पताल के बाल हृदय रोग विभाग के चिकित्सा विशेषज्ञों द्वारा यह उपचार एंजियोप्लास्टी की मदद से की गई, जिसमें पैर के रास्ते रक्त ले जाने वाली धमनी में से स्टेंट रख कर खून का प्रवाह जारी रखा गया।



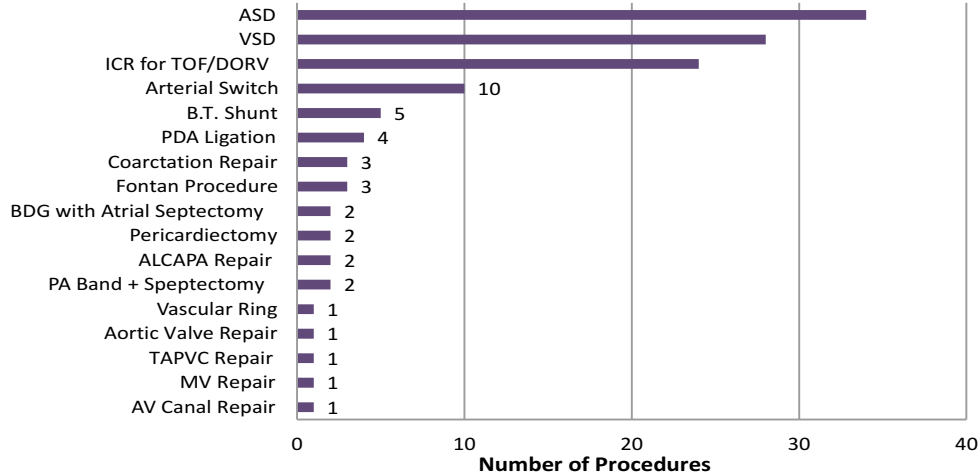
इस प्रकार की प्रक्रिया इतने कम वजन के बच्चों में बहुत कम मामलों में होने की जानकारी है।

बच्चे के सफलतापूर्वक उपचार के बाद बच्चे का विकास तथा तबीयत बहुत अच्छा रहा। हाल में बच्चे की उम्र लगभग ८ माह और वजन ८.५ किलो है, जो दर्शाता है कि अधिकांश बच्चों की हृदय की तकलीफ का समय पर निदान व उपचार अच्छा फल देता है।



**डॉ. कश्यप शेट**  
MD, DNB, FNB  
बाल हृदय रोग विशेषज्ञ  
(मो) +91-99246 12288

Pediatric Cardiac Surgeries 2013 (N=124)



## जन्मजात हृदय की खामी (I.H.D.) और री-डू ओपन हार्ट सर्जरी

प्रति हजार नवजाति शिशुओं में लगभग दस जन्मजात हृदय रोग (Congenital Heart Disease या C.H.D.) के साथ पैदा होता है। सी.एच.डी. वाले कुछ बच्चों को जीवनकाल क दौरान एक से अधिक ऑपरेशन या इंटरवेंशन की जरूरत पड़ती है। ऐसे ही एक बालक, प्रतीक (परिवर्तित नाम) के बारे में आज हम बात करते हैं।

प्रतीक का जन्म २००२ में उत्तर गुजरात के एक गाँव में हुआ। एक माह की आयु में उसे सीएचडी होने का निदान हुआ। रोग का नाम - ट्रंकस आर्टरीओसिस। यदि आपको नॉर्मल हृदय की संरचना पता हो, तो आपने गौर किया होगा कि दो महाधमनियों - एओर्टा तथा पल्मोनरी आर्टरी, बाएँ तथा दाएँ वेंट्रीकल में से खून को शरीर व फेफड़े में पहुँचाती हैं। कर्स में इन दो महाधमनियों की जगह एक ही महाधमनी होती है और जन्म से ही फेफड़े में, शरीर के प्रेसर से खून जाता है। इसके चलते फेफड़े का प्रेसर, शरीर के प्रेसर जितना अधिक होता है। यदि समय रहते ऑपरेशन न हो, तो फेफड़े का प्रेसर इतना बढ़ जाता है कि बच्चे की जान जोखिम में पड़ जाती है। इसके अलावा हृदय के दो वेंट्रीकल के बीच के पर्दे में बड़ा छेद (V.S.D.) भी हो। वर्ष २००२ में प्रतीक पर दिल्ली के प्रतिष्ठित ऑल इंडिया इंस्टीट्यूट ऑफ मेडिकल साइंसेस (एम्स) में ऑपरेशन हुआ।

पर्दे का छिद्र बंद किया गया और दाएँ हृदय व फेफड़े की नली के बीच एक होमोग्राफ्ट ट्यूब रखी गई। यह होमोग्राफ्ट अन्य मृत बच्चे के हृदय

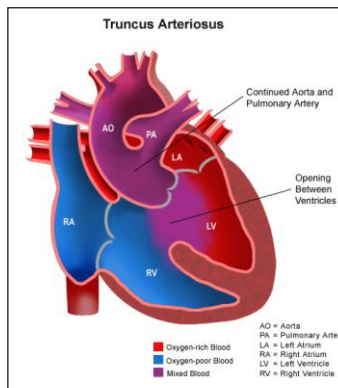
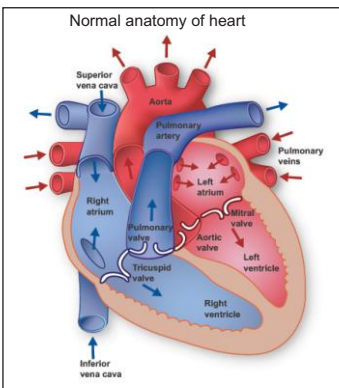
में से निकाली हुई होने से वह निर्जीव होती है और बच्चे के विकास के साथ बढ़ती नहीं है। इससे बड़े बच्चे के लिए यह छोटी पड़ती है।

११ वर्षीय प्रतीक को जब २०१३ में सीम्स अस्पताल लाया गया, तब वह जल्दी से थक जाता था और साँस फूल जाती थी। इको व सीटी स्कैन पर से पता चला कि जो होमोग्राफ्ट ट्यूब लगाई गई थी, वह कैल्शियम (चूने) की जमावट के कारण सँकरी हो चुकी थी। इसके चलते दाएँ हृदय का दबाव बढ़ा था और दायाँ हृदय कमजोर हुआ था। इसका उपाय। दाएँ हृदय व फेफड़े के बीच की सँकरी हो चुकी ट्यूब (होमोग्राफ्ट) निकाल कर वहाँ नई बड़ी ट्यूब लगानी थी, जिसमें वॉल्व भी हो। मुश्किल ये थी कि बड़ी साइज की वॉल्व वाली ट्यूब आसानी से मिलती नहीं है और बड़ी साइज के होमोग्राफ्ट देश की कुछ चुनिंदा संस्थाओं में ही मिलते हैं।

### परंतु आवश्यकता आविष्कार की जननी है।

सीम्स अस्पताल में प्रतीक की री-डू (पुनः ऑपरेशन) ओपन हार्ट सर्जरीकी गई। पुरानी होमोग्राफ्ट ट्यूब, जिसमें चारों तरफ चूना जम चुका था, को निकाल कर, उसकी जगह फ्री स्टाइल एओर्टिक रूट बायोप्रोस्थेसिस लगाया गया। सूअर के शरीर से बनाई गई यह वॉल्व वाली ट्यूब वास्तव में तो एओर्टा की सर्जरी में उपयोग की जाती है, परंतु सीम्स अस्पताल में हमने उसका फेफड़े की आर्टरी (पल्मोनरी आर्टरी) बदलने के लिए उपयोग किया। दस दिन बाद प्रतीक को अस्पताल से छुट्टी दे दी गई।

इस प्रकार, टेक्निकली मुश्किल लगने वाले ऑपरेशन टीम वर्क, उचित प्लानिंग और अच्छे इन्फ्रास्ट्रक्चर वाले अस्पताल में आसानी से किए जा सकते हैं।



डॉ. शौनक शाह

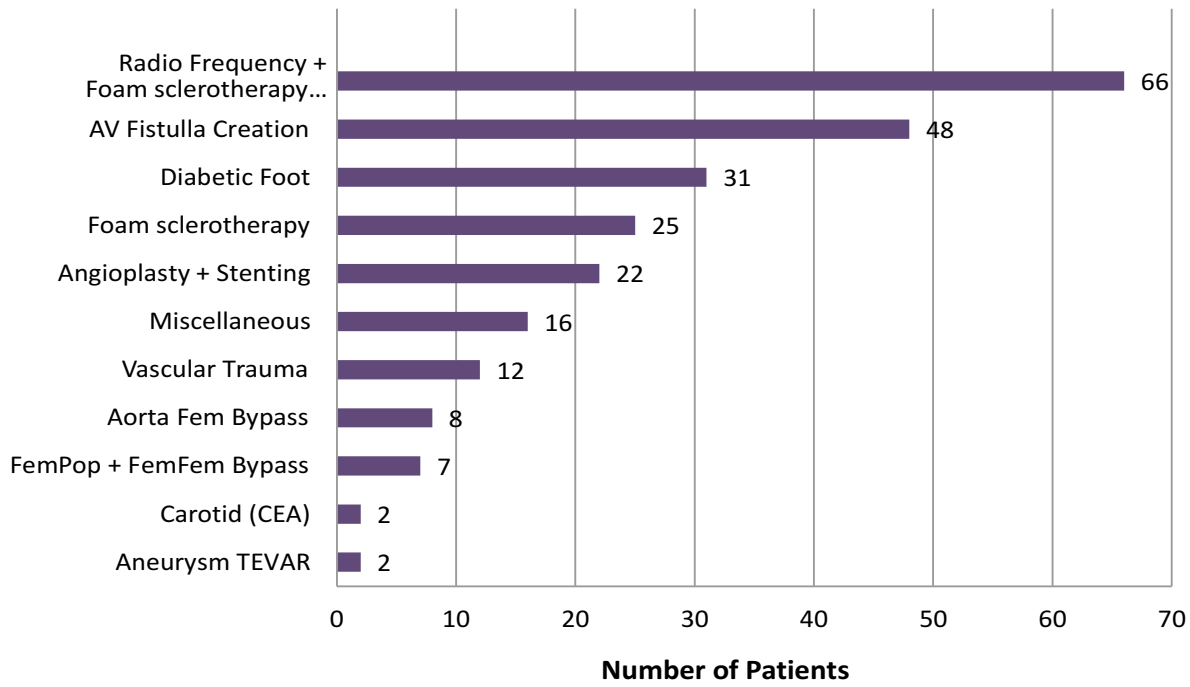
MS, MCh, DNB

कार्डियाक सर्जन - कंजनाइटल हार्ट सर्जरी स्पेशलिस्ट

(मो) +91-98250 44502



### Vascular Procedures of 2013 (N=240)

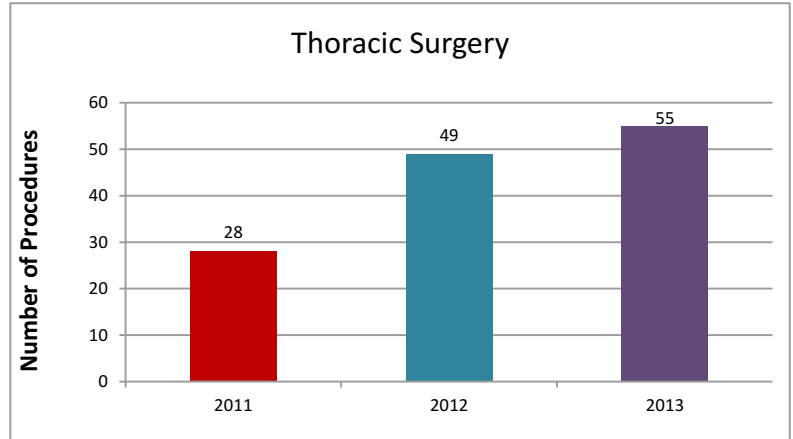
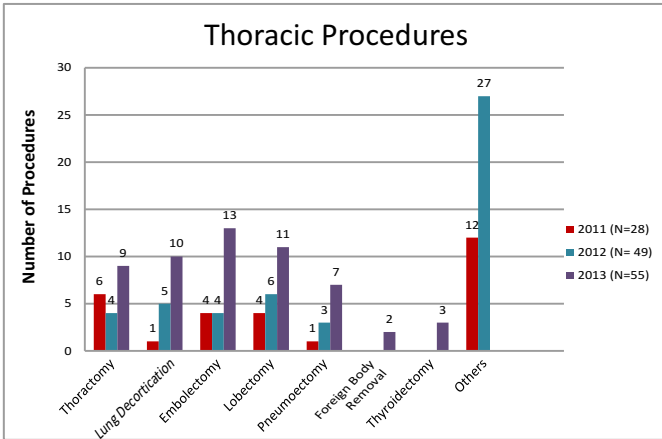


सीम्स एंडोवैस्कुलर, सर्जिकल तथा वैस्कुलर रोगों का चिकित्सकीय उपचार देता है।

वे ग्रीवा-केरोटीड स्टेंटिंग तथा मूत्रपिंड धमनी स्टेंटिंग, नई एंडोवैस्कुलर थरेपीज बाह्य धमनी के लिए, एंन्युरिज्मनी, केरोटीड तथा नस की परिस्थिति, अत्याधुनिक अरक्तता रोगों, डाइबिटिक पैर की केयर, गहरी नस की खामी, स्थायी अति फूली नसों के मामलों में वैस्कुलर-रक्तवाहिनी की उपचार करते हैं।

सीम्स में सर्जन्स वैस्कुलर तथा एंडोवैस्कुलर प्रकार की सम्पूर्ण प्रक्रिया करते हैं, जिसमें-

- ◆ पेट की ओर्टिक एंन्युरिज्मनी, गले की ओर्टिक एंन्युरिज्मनी तथा सीने की एंन्युरिज्मनी सहित स्टेंट की विविध पद्धतियों से युक्त एंडोवैस्कुलर या खुला उपचार
- ◆ गहरी नस की खामी के लिए एंडोवैस्कुलर तथा खुली सर्जिकल पुनर्रचना
- ◆ हेमोडिलिसिस उपयोग
- ◆ सभी वैस्कुलर क्षेत्रों में खुली सर्जिकल पुनर्रचना तथा बलून एंजियोप्लास्टी तथा स्टेंटिंग
- ◆ केरोटीड एंडार्टमेंक्टॉमी तथा केरोटीड धमनी स्टेंटिंग
- ◆ बाह्य धमनी रोगों व किसी भी अंगोपांग में हुए गैंगरीन के लिए बाइपास सर्जरी तथा एंडोवैस्कुलर थेरापी
- ◆ बाह्य धमनी एंन्युरिज्मनी के लिए एंडोवैस्कुलर तथा खुली शल्य चिकित्सा का उपचार
- ◆ स्थायी अतिशय फूली नसों व नसों के अल्सर के लिए एंडोवैस्कुलर लेसर थेरापी उपचार, रेडियोफ्रिक्वेंसी में कमी या सबफेसिकल एंडोस्कोपिक सर्जरी
- ◆ नसों की विकलता, औसत निश्चित अस्थिबंधन तथा नुकसानकर्ता लक्षणों के उपचार में
- ◆ सभी नस-वाहिनी क्षेत्रों में एंजियोप्लास्टी तथा स्टेंटिंग जैसे मामलों में एंडोवैस्कुलर सर्जरी



## बच्चे की श्वास नली से गाँठ सफलतापूर्वक निकाली गई

### केस प्रोफाइल -

एक १३ माह के शिशु (लड़का) को (वजन ८ किग्रा) विशेषज्ञ प्रबंधन के लिए सीम्स अस्पताल में लाया गया। इस बच्चे को साँस लेने में दिक्कत तथा रुदन के दौरान सीटी जैसी आवाज की शिकायतों में वृद्धि हुई थी। कुछ दिनों तक तो वह सो भी नहीं पाता था।

### निदान व उपचार-

कुछ रक्त जाँच के साथ सीने का एक्स-रे तथा सीने का सीटी स्कैन किया गया। जाँच में बाईं मुख्य श्वास वाहिनी में अवरोधक गाँठ के साथ सीने में बड़ी हो चुकी लसिका ग्रंथियों का समूह पाया गया। बच्चों के इंटेंसिविस्ट तथा हिमेटोऑकोलॉजिस्ट से राय मांगी गई और लक्षणों की उग्रता को देखते हुए ऑपरेशन से उपचार की तैयारी की गई। अस्पताल के थोरासिक सर्जन (लंग सर्जरी स्पेशलिस्ट - फेफड़ा शल्य चिकित्सा

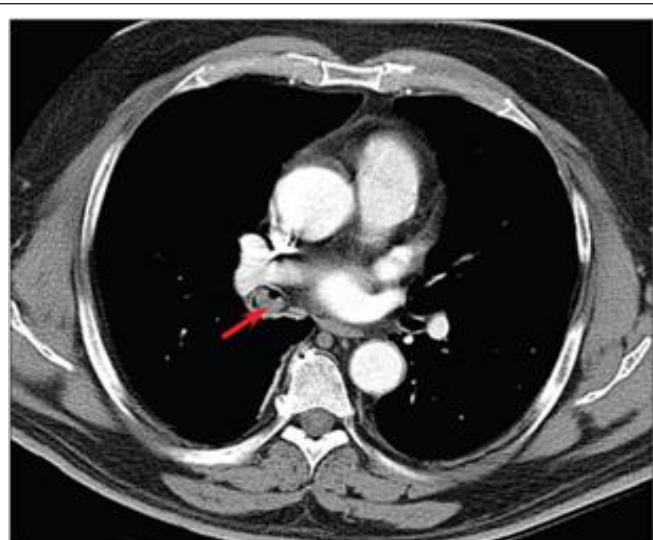


Fig 1: CT Image of the patient

विशेषज्ञ) द्वारा तुरंत ही बाद के दिन बच्चे की दाईं तरफ के सीने पर चीरा लगा कर शल्य चिकित्सा की गई। श्वास नली खोल कर गाँठ निकाली गई और फिर श्वास नली की मरम्मत की गई। सर्जरी के बाद बच्चा आराम का अनुभव कर रहा था और उसे शल्य चिकित्सा के बाद किसी भी प्रकार की कृत्रिम श्वसन मशीन की जरूरत नहीं थी।

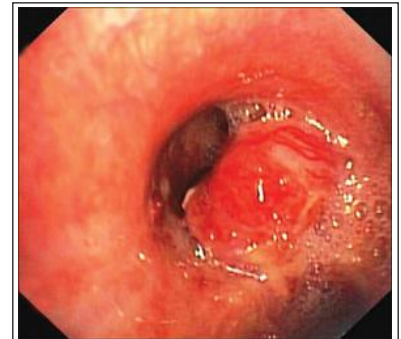


Fig 2: Image of Bronchoscopy

### परिणाम -

ऑपरेशन से निकाली गई गाँठ टीबी की पता चली और एंटी-ट्यूबरक्युलस थेरापी से उसका उपचार किया गया। शल्य चिकित्सा के पाँच माह बाद हाल में बच्चे में उसके एक भी लक्षण नहीं पाए गए।

### सार -

फेफड़े और श्वसन नलिकाओं में सर्जरी बहुत ही मुश्किल तथा जटिल है। इस प्रकार के मरीज के सफल उपचार के लिए श्रेष्ठ केन्द्र, विशेषज्ञ हाथ और समर्पित टीम वर्क बहुत जरूरी है।

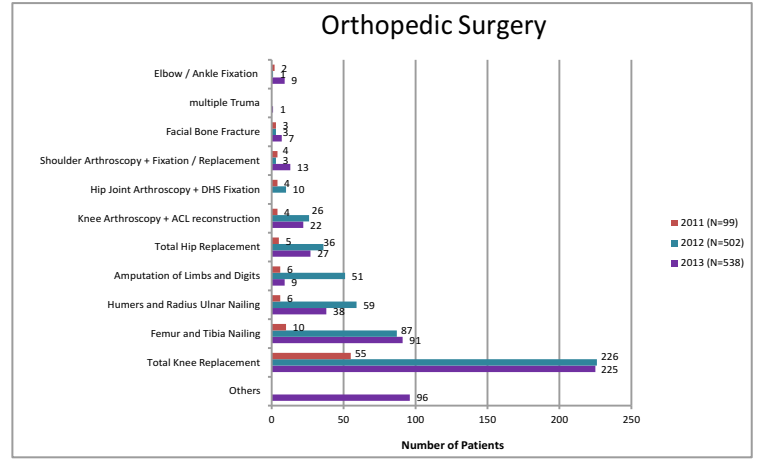
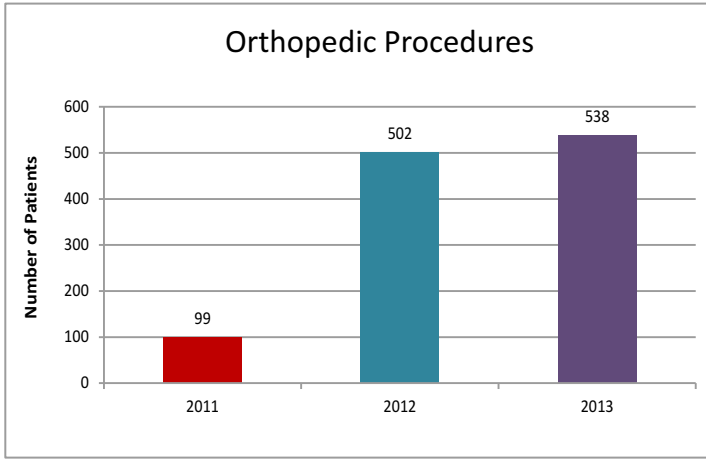


डॉ. प्रणव ए. मोदी

MS, MCh (CVTS)

कार्डियोवैस्कुलर, थोरासिक तथा थोरेस्कॉपिक सर्जन

(मो) +91-99240 84700

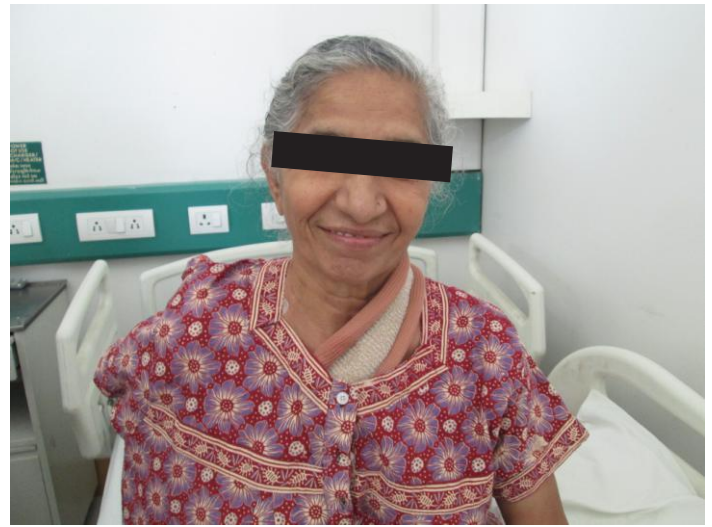

## जॉइन्ट रिप्लेसमेन्ट

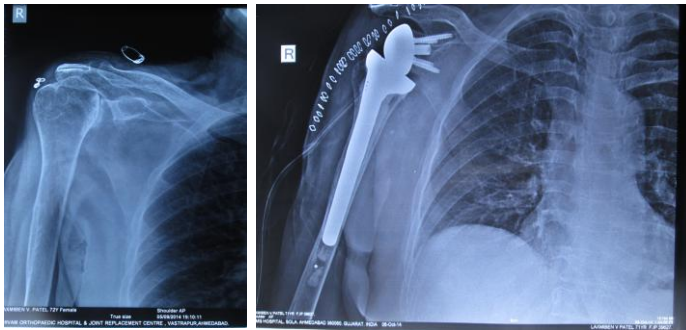
कंधे के जोड़ का दर्द और घिसाई मुख्यतः उम्र के कारण होने वाली घिसाई, संधिवात (रोमेटॉइड आर्थोदिरा), घाव आदि के कारण होते हैं। इस प्रकार की घिसाई का निदान होने के बाद उसका उपचार फिजियोथेरापी उपचार, दवाइयों, लोकल इंजेक्शन आदि से किया जाता है। प्रत्येक प्रकार की कंजर्वेटिव उपचार करने के बाद भी मरीज को दर्द रहता हो, तो मरीज को कंधे के जोड़ बदलने के ऑपरेशन कर दर्द से पूर्ण मुक्ति दी जाती है तथा कंधे के हलन-चलन को नियमित किया जाता है।

### केस प्रस्तुति

७१ वर्षीय महिला मरीज, नोर्मोटेंसिव, नॉन-डाइबिटिक और उन्हें दाएँ कंधे में ट्युबरक्युलोसिस (जो २०१० में हुआ था) और उनका सम्पूर्ण उपचार एकेटी के साथ डॉ. हेमांग अंबाणी द्वारा किया गया था। बाद के समय में उसे आर्थराइटिस के साथ दर्द होता था और दाएँ कंधे को



हिलाने में तकलीफ होती थी। उनकी जाँच डॉ. हेमांग अंबाणी द्वारा की गई और उनका एक्स-रे लिया गया। एक्स-रे में कंधे के जोड़ में आर्थराइटिस के बदलाव पाए गए और उन्हें सर्जरी करवाने की सलाह दी गई। उनके दाएँ कंधे का रिप्लेसमेंट दि. ५ अक्टूबर, २०१४ को किया गया।



डॉ. हेमांग अंबाणी  
M.B.M.S.  
Fellowship : Atlanta, USA  
जॉइन्ट रिप्लेसमेन्ट सर्जन  
(मो) +91-98250 20120

जॉइन्ट  
रीप्लेसमेन्ट  
टीम

डॉ. अतीत शर्मा  
M.B.M.S.  
Fellowship : Belgium, Singapore,  
France, Germany & USA  
जॉइन्ट रिप्लेसमेन्ट सर्जन  
(मो) +91-98240 61766

डॉ. चिराग पटेल  
M.B.M.S.  
Fellowship : Belgium & USA  
जॉइन्ट रिप्लेसमेन्ट सर्जन  
(मो) +91-98250 24473

डॉ. समीर संघवी  
M.B.M.S.  
Fellowship : Australia, UK, USA & Italy  
जॉइन्ट रिप्लेसमेन्ट सर्जन  
(मो) +91-98250 66013



## मृत्यु पर विजय

दीपक (परिवर्तित नाम) धोळका के निकट स्थित छोटे-से गाँव के मुखिया के घर का कुलदीपक। ऐसा यह लड़का अभी तो दसवीं के वैकेशन का आनंद उठा रहा था। पिछले पाँच दिनों से वह अपने मामा के घर साणंद रहने आया था। मामा का छोटा-सा गराज था, जिसमें दीपक काम करके मामा की मदद भी करता, जिसके बदले में मामा उसे बाइक चलाना सिखाते। एक दिन वह मामा के गराज में काम कर रहा था कि अचानक मामा ने आवाज दी कि दीपक एसी बंद कर और अंदर खाना खाने चल। दीपक ने जैसे ही एसी बंद करने के लिए स्विच को छुआ कि अचानक उसे एसी में से करंट का झटका लगा और तुरंत ही वह बेहोश हो गया। इस तरफ धमाके जैसी आवाज सुन कर कारीगर दौड़े और मामा ने भी दीपक की तरफ दौड़े। कोई पानी लेने दौड़ा, तो कोई डॉक्टर को बुलाने भागा।

इधर दीपक ने आँखें तो खोलीं, परंतु वह पूरी तरह होश में नहीं था। इतना ही नहीं, वह बेहोश हो जा रहा था। समय बर्बाद न करते हुए उसके मामा व बाकी के रिश्तेदार उसे गाड़ी में डाला और निकटस्थ कैमेली फिजिशियन के यहाँ ले गए। डॉक्टर ने गाड़ी में ही उसे जाँचा और कहा कि दीपक में प्राण नहीं है, परंतु हम उसे बड़े अस्पताल ले जाते हैं और तब तक उसे कार्डियाक मसाज देते हैं। डॉक्टर खुद गाड़ी में पीछे बैठे और सीने पर मसाज देने लगे।

साणंद से अहमदाबाद सीम्स अस्पताल पहुँचने में कम से कम ३०-३५ मिनट का समय लग गया। सीम्स के इमर्जेंसी रूम में पहुँचते ही उस पर मानो दीपक पर यमराज ने हमला कर दिया। उसकी धड़कनें और साँसें बिल्कुल बंद थीं। सीम्स की इमर्जेंसी व क्रिटिकल केयर टीम के प्रमुख डॉ. भाग्येश शाह की अध्यक्षता में चार से पाँच लोगों के मेडिकल स्टाफ ने एक साथ काम शुरू किया।

एक जन दीपक की साँस नली में ट्यूब डाल कर उसे शत प्रतिशत ऑक्सीजन देने लगा।

तो दूसरे ने उसके सीने पर मसाज देना जारी रखा। एक जन तो केवल दवाई भरने ही लगा और दूसरे प्रत्येक दवा डॉक्टर के इशारे पर दीपक को देने लगा। कुल आधे घण्टे में उसे १५ बार तो सीने पर करंट के झटके देने पड़े, परंतु अंततः उसके दिल ने धड़कना शुरू किया। यह समाचार सुन कर दीपक के घर वाले खुश हो गए। गद्गद् मामा को ये खबर डॉक्टर ने दी और साथ ही कुछ ऐसा भी कह दिया कि माहौल फिर से गमगीन बन गया।

डॉक्टर ने समझाया कि सामान्य परिस्थितियों में यदि ३ से ५ मिनट से अधिक ऑक्सीजन न मिले, तो व्यक्ति ब्रेन डेड या पूर्णतः कॉमा में चला जाता है। हमारे प्यारे दीपक को तो करीब एक घण्टे तक पर्याप्त ऑक्सीजन नहीं मिला है, परंतु दूसरी तरफ दो बातें अच्छी भी हैं, जो आशा जीवंत रख सकती हैं।

एक तो दीपक को समय रहते मसाज देकर उसके हृदय को हमने धड़कता रखने के लिए प्रयास किए हैं, जो गाड़ी में भी जारी थे।

दूसरा, हम अभी भी उसके शरीर को ठंडा कर सुषुप्तावस्था में २४ घण्टे रख सकते हैं, जिससे उसके मस्तिष्क की अधमरे कोशिकाएँ जीवित हों और वह फिर से सामान्य बन सकें।

यह सुन कर दीपक के सगे-संबंधी एक साथ पुकार उठे - साहब, हमें अंतिम साँस के बाद भी लड़ना है। अब तो लड़ाई पूरी ही लड़ेंगे। आपको जो करना पड़े, वो कीजिए।

### मृत्यु पर विजय

हाँ, हम सब कुछ करेंगे, परंतु आप भगवान को राजी रखो। इतना कह कर डॉक्टर अंदर आए और दीपक की तरफ देखा, वह बेहोश और वेंटीलेटर पर था। उसके दिल की धड़कन तथा बीपी बनाए रखने के लिए उस पर एक साथ चार-पाँच दवाइयों की आजमाइश शुरू कर दी गई थी। पूरे शरीर पर तरह-तरह की ट्यूबें, वायर, नलियाँ लगाई गई थीं। तभी उसका शरीर हिलने लगा। यह सामान्य नहीं था। ये तो मिर्गी दौरा था।

डॉक्टर ने तुरंत ही मिर्गी दौरे को रोकने की दवा दिलाई और आदेश दिया कि उसे हार्डपोथर्मिया (शरीर को ठंडा करना) किया जाए।

आईसीयू में एक घण्टे के भीतर दीपक का शरीर ठंडी बोतलों, पोछों, पंखों आदि के जरिए बरफ की तरह ठंडा कर दिया गया। अब चौबीस घण्टे डॉक्टर को भी प्रार्थना करनी थी।

दूसरे दिन इस घटना के चौबीस घण्टे बाद दीपक के शरीर पर से ठंडे आवरण हटा दिए गए। धीरे-धीरे उसके शरीर का सामान्य तापमान लौटने लगा। बेहोशी की दवाइयाँ बंद की गईं और शेष सहायक दवाइयाँ भी कम की गईं। लगभग दो घण्टे बाद दीपक ने आँखें खोल कर आसपास देखा और बोलने की कोशिश की। डॉक्टर समझ गए कि उससे बोला नहीं जा रहा और खुशी का यह समाचार दीपक के रिश्तेदारों तक पहुँचाया। दीपक के सभी रिश्तेदार उससे मिलने की जिद करने बैठे। डॉक्टर ने उन्हें बारी-बारी से मिलने की इजाजत दी।

दीपक के निकटस्थ रिश्तेदार डॉक्टर से मिले और उन्होंने पूछा कि

डॉक्टर साहब, ये क्या हुआ था। तो डॉक्टर ने उन्हें समझाया कि हृदय को करंट लगने से वह मिनट में २०० से ३०० बार धड़कने लगा था, जिससे खून नहीं पहुँच रहा था और दिल तथा प्रत्येक अंगों ने काम करना बंद कर दिया था। हमारे मसाज देने से थोड़ा बहुत भी रक्त पम्प कर सके और अस्पताल में आने के बाद दीपक के शरीर को ऑक्सीजन तथा पूर्वनिर्धारित मात्रा में बिजली के करंट के झटके देकर हमने उसके हृदय को पहले की तरह सामान्य रूप से धड़कता किया। इसके बाद उसके मस्तिष्क की कोशिकाओं को हमने उसके शरीर को ठंडा रख कर जीवनदान दिया। उसे पड़ रहे मिर्गी दौरे का कारण भी मस्तिष्क में हुआ घाव ही था, जो मस्तिष्क के ठीक होने के बाद बंद हो जाएँगे।

धीरे-धीरे दीपक के शरीर को दी जाने वाली सभी सहायक दवाइयाँ और वेंटीलेटर बंद कर दिया गया और तीन दिन बाद उसे छुट्टी भी दे दी गई।

दीपक के रिश्तेदारों ने आभार तो व्यक्त किया, साथ ही सीम्स के डॉक्टरों से कार्डियाक मसाज करने की पद्धति की तालीम भी ली और दीपक को घर ले गए।

दीपक ने दसवीं कक्षा अच्छे अंकों से उत्तीर्ण की। उसने बायलॉजी ग्रुप लेकर डॉक्टर बनने की इच्छा रखी है और उसके माता-पिता उसका पूरा सहयोग कर रहे हैं।



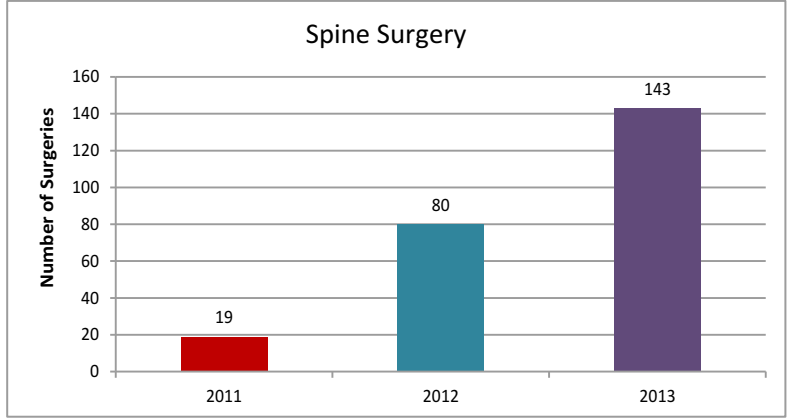
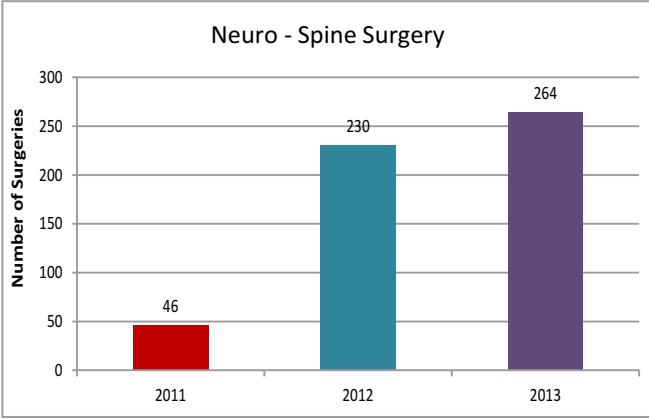
**डॉ. भाग्येश शाह**

Senior Intensivist  
ACLS Instructor (AHA)  
ID & HIV Medicine Certificate (USA)  
Infection Control Certificate (Canada)  
(मो) +91-90990 68938

सीम्स क्रिटिकल केयर टीम

**डॉ. विपुल ठक्कर**  
MD, IDCCM  
(Hinduja Hospital, Mumbai)  
Fellowship - NBE - Critical Care  
(Lilavati Hospital, Mumbai)  
(मो) +91-90990 68935

**डॉ. हर्षल ठाकर**  
MD (Medicine) DCC, FCC (Critical Care)  
Fellowship : Apollo Hospital, Delhi  
Formerly : Consultant, Escrot  
Heart Institute, Delhi  
(मो) +91-99099 19963



### माइक्रोसर्जिकल स्पाइनल ट्यूमर एक्सिसन

न्यूरो सर्जरी में आए आधुनिकीकरण से प्रत्येक प्रकार के मस्तिष्क व रीढ़ की हड्डी के ऑपरेशन सफल हो रहे हैं, जिसका श्रेय अत्याधुनिक माइक्रोसर्जरी को जाता है।

CV Junction इंसान के नर्वस सिस्टम का अत्यंत महत्वपूर्ण हिस्सा है, जिसमें किसी भी प्रकार की गाँठ या विविध प्रकार की जन्मजात विकलता हो सकती है। यहाँ CV Junction में हुई गाँठ तथा उसके सफलतापूर्वक इलाज का केस प्रस्तुत करते हैं।

५२ वर्षीय महिला मरीज गले के पिछले हिस्से में दर्द की शिकायत के साथ सीम्स अस्पताल में दाखिल हुई। दर्द गले के पिछले हिस्से से लेकर खोपड़ी के पिछले हिस्से तक और बाईं तरफ के कंधे तक होता था और दर्दशामक दवाइयों तथा स्थानीय उपचार विफल रहे थे। दर्द के कारण मरीज को गर्दन हिलाने में दिक्कत होती थी। MRI CV Junction द्वारा पता चला कि मरीज को CV Junction में बड़ी गाँठ थी, जो रीढ़ी के अति महत्वपूर्ण हिस्से को दबाती थी। माइक्रोसर्जरी द्वारा बहुत ही छोटे से चीरे के जरिए ऑपरेशन से पूरी गाँठ निकाल दी गई। मरीज को

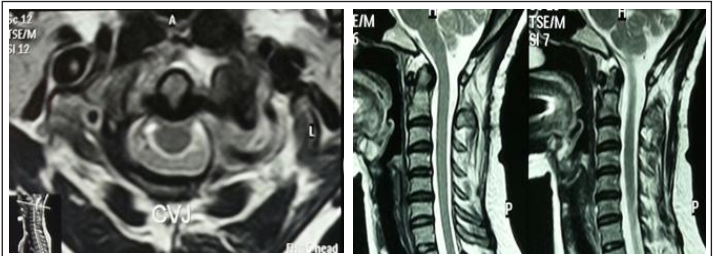


Figure 3 and 4: Post operative MRI images

दूसरे दिन हलन-चलन की इजाजत दे दी गई। मरीज का गले के पिछले हिस्से का दर्द तथा हलन-चलन नहीं करने का बंधन पूरी तरह खत्म हो गया और मरीज ने राहत महसूस की। मरीज को ऑपरेशन के ४८ घण्टे बाद अस्पताल से छुट्टी दे दी गई। पैथोलॉजिकली गाँठ schwannoma प्रकार की थी। छह माह के बाद की गई एमआरआई जाँच पूरी तरह सामान्य थी।

समान्यतः schwannoma साधारण प्रकार की गाँठ होती है, परंतु लंबे समय के रीढ़ के दबाव के कारण कई बार मरीज को लकवा होने की आशंका रहती है। न्यूरो सर्जरी में आए अत्याधुनिकीकरण तथा विविध प्रकार के माइक्रोसर्जरी शस्त्रों के द्वारा इस प्रकार की सर्जरी अब सुरक्षित बन गई है। सीम्स अस्पताल न्यूरो सर्जरी डिपार्टमेंट ऐसे अत्याधुनिकीकरण उपकरणों से लैस है।

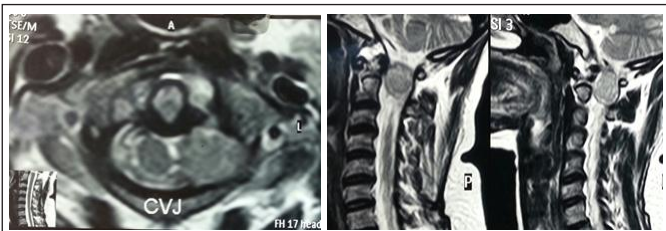


Figure 1 and 2: Pre-operative MRI images



डॉ. पुरव पटेल  
DNB (Neurosurgery)  
न्यूरो तथा स्पाइन सर्जन  
(मो) +91-99099 89428



### लेरिन्गोमलेशिया

लेरिन्गोमलेशिया - बच्चों में होने वाली जन्मजात एक ऐसी बीमारी, जिसके बारे में अब तक बहुत कम उपचार प्रणाली उपलब्ध थी। लेरिन्गोमलेशिया यानी नवजात शिशुओं में अल्पविकसित स्थिति में निर्मित श्वास नलियों, जो स्वर पेटी तथा स्वरपेटी के साथ संलग्न अंगों में अधिक देखी जाती है। इसे Laryngo Malacia (श्वरपेटी का अल्प विकास) TRACHEOMALACIA (स्वरपेटी से नीचे वाले हिस्से की श्वास नली में अल्प विकास) और BRONCHOMALACIA (श्वास नली का - फेफड़े के साथ मिश्रण का अल्प विकसित भाग) के रूप में जाना जाता है। इन तीनों परिस्थितियों में बच्चे बारम्बार श्वास के रोगों जैसे निमिनया, कॉलेप्स (Collapsed), फेफड़े के Lobes तथा Reflux Disease से लेकर जानलेवा Respiratory Failure जैसी परिस्थिति के साथ Present हो सकते हैं। अधिकांश बच्चों में जन्मजात ही, Noisy Breathing (श्वास लेते वक्त सीटी जैसी आवाज) या Fast Breathing इस रोग में लगभग अनिवार्य लक्षण होते हैं। उपरोक्त कारणों से एक बात स्पष्ट है कि यह रोग माता-पिता के ध्यान में तुरंत आता है, परंतु यदि इस बारे में सतर्कता न बरती जाए, तो परिणाम गंभीर भी हो सकते हैं।

◆ किन-किन बातों का ध्यान रखें - सबसे पहले बच्चे में कभी भी Noisy Breathing Symptom दिखाई दें, तो तुरंत ही बच्चों के डॉक्टर/बच्चों के फेफड़े के विशेषज्ञों को दिखाना चाहिए। बच्चे को 'Head Up' Position में ही Nurse करना बहुत जरूरी है। इसके अलावा सोते वक्त भी बच्चे का सिर जमीन से 30° डिग्री ऊपर रहे, इस तरह सुलाना चाहिए, जिससे Reflux से बचा जा सके।

◆ क्या इस प्रकार के सभी बच्चों को Complications होता ही है?

जवाब : नहीं, ज्यादातर बच्चों में उपरोक्त केयर लेने से Complications से बचा जा सकता और उम्र बढ़ने पर (बच्चे के बैठना सीखने तक) अधिकांशतः Noisy Breathing चली जाती है।

◆ क्या इसके लिए कोई Newer Modality / अत्याधुनिक उपचार उपलब्ध है?

जवाब - हाँ, अभी के समय में इस प्रकार के रोगों का सटीक निदान “फाइबर ऑप्टिक ब्रॉकोस्कोपी” नामक अत्याधुनिक दूरबीन पद्धति से सेफली किया जा सकता है और अन्य अनेक जन्मजात या Acquired(जन्म के बाद होने वाले) रोगों की Real Time Dynamic Study की जा सकती है। इस दूरबीन से होने वाले निदान से (श्वास नली) की Dynamic स्थिति का ज्ञान मिलता है, जिससे सीटी स्कैन तथा MRI करने पर सटीक तरह से जन्मजात मुलायम नलियों का निदान किया जा सकता है।

◆ उपरोक्त दर्शाई नवीनतम दूरबीन से निदान पद्धति में क्या कोई Major Aneasthesia की जरूरत होती है ?

जवाब - नहीं, केवल लाइट एनेस्थेसिया में ही यह निदान

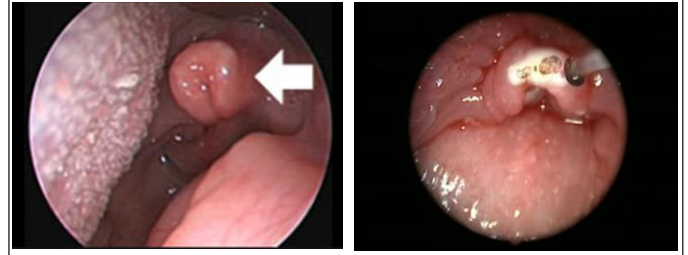


Figure 1 : Omega shaped Melanin of epiglottis

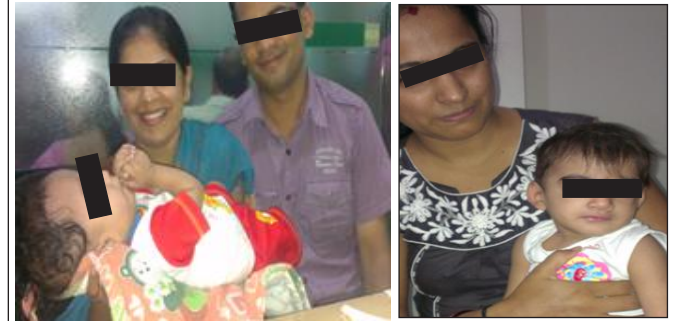

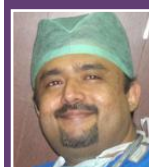Figure-2 : Master A at 7 months follow up

Figure 3: Baby B after 8 months of procedure

होता है, क्योंकि दूरबीन केवल 3.2mm Size का ही है। इस दूरबीन के लिए कोई जनरल एनेस्थेसिया की जरूरत नहीं होती है, जिससे केवल छह घण्टे के ठहराव के बाद छुटी दे दी जाती है।

◆ Severe Laryngomalasia के लिए क्या कोई सटीक उपचार है? Modern Science में लेसर के उपयोग के बाद ऐसी गंभीर श्वास नली के रोगों के लिए एक नई आशा की किरण जन्मी है। नीचे बताए गए गंभीर बच्चों में सीम्स अस्पताल के पीडियाट्रिक एयरवे डिसीज के प्रति कटिबद्धता से बहुत अच्छे परिणाम मिले हैं। दोनों बच्चे उपरोक्त जन्मजात रोग के कारण “Ventilator Dependent”-कृत्रिम श्वास पर ही निर्धारित हो गए थे (और तब यहाँ रीफर हुए थे)। हम इन दोनों बच्चों को ट्रीट करने वाले चाइल्ड स्पेशलिस्ट्स को धन्यवाद देते हैं, जिन्होंने “सीम्स किड्स” बच्चों के एयरवे डिसऑर्डर के लिए होने वाले उपचार के लिए उन्हें भेजा और दोनों की श्वर पेटी की जन्जात डिफेक्ट्स को हमारी टीम द्वारा “डायोड लेसर” प्रणाली से नया जीवन मिला। यह सम्पूर्ण उपचार काटछाँट/सर्जरी के बिना ही पूर्ण होता है। अतः ब्लिडिंग का खतरा नहीं है।

साभार - डॉ. अमित चित्तलिया (सीम्स), डॉ. सचिन गांधी (पुणे) नोट - इस प्रकार के फेफड़े के रोगों की जानकारी/सलाह को लेकर आप हमारी बच्चों के जटिल रोगों के उपचार से संबंधित सघन प्रयास करने वाली टीम को ई-मेल कर सकते हैं।



डॉ. अमित चित्तलिया

MB, D.Ped, Pediatric Critical Care Medicine (Berlin)  
Fellowship Pediatric Cardiac Critical Care (NH-India)  
Fellowship Pediatric Flexible Bronchoscopy (ERS-FRANCE)  
नियोनेटोलॉजी तथा पीडियाट्रिक इंटेन्सिविस्ट  
(मो) +91-90999 87400

## पोली ट्रॉमा

४० वर्षीय रसिकभाई प्रजापति का एक्सिडेंट इंडीका कार की टूक के साथ टक्कर से हुआ। उन्हें दुर्घटना स्थल से सीम्स अस्पताल के इमर्जेंसी डिपार्टमेंट लाया गया। उन्हें असह्य पीड़ा, बाईं तरफ के सीने में हो रही थी तथा श्वास की गति भी बहुत तेज थी। साथ ही दाएँ हाथ व दाएँ पैर में भी दर्द हो रहा था। शुरुआत के समय में, उनके हृदय की धड़कन १२०/मिनट थी, जो बहुत ज्यादा थी। रक्तचाप सामान्य था। श्वास गति रेट बहुत ज्यादा ३८/मिनट थी। ऑक्सीजन शुरू किया गया तथा शुरुआती तमाम प्राथमिक उपचार दिया गया। मरीज को तत्काल वेंटीलेटर पर लिया गया। इसके बाद

सीने का एक्स-रे किया गया, जिसमें पाया गया कि बाईं तरफ के सीने में २ लीटर से अधिक रक्त था और इसके लिए तत्काल बाईं तरफ के सीने में नली रखने का निश्चय किया गया, परंतु उनका एक्स-रे थोड़ा असामान्य था, जिसमें बाईं तरफ का उदर पटल ठीक से दिख नहीं रहा था और उनके शेष एक्स-रे में दाएँ हाथ तथा दाएँ पैर कूल्हे के हिस्से में फ्रैक्चर दिख रहा था।

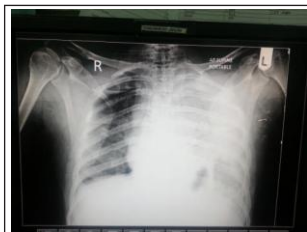


Figure - 1: X-Ray of Chest

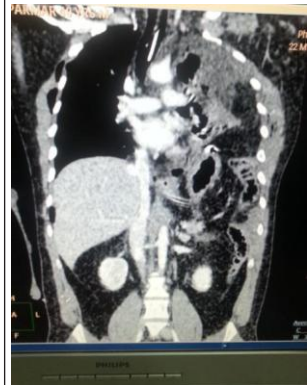

Figure - 2: CT Scan of Chest and Abdomin

इस कारण उनका सीने व पेट का सीटी स्कैन जरूरी था। रिश्तेदारों को जानकारी देकर उन्हें सीटी स्कैन के लिए ले जाया गया, जिसमें बहुत ही घातक घाव का निदान हुआ - बाईं तरफ का उदर पटल पूरा फट चुका था और उसमें से पेट के अवयव जैसे जठर, रीढ़, बाईं तरफ की मोटी आँत, ये सब बाईं तरफ के सीने में दिख रहे थे और इसके कारण बायाँ फेफड़ा बिल्कुल दब कर सिकुड़ गया था।

इस कारण मरीज की गंभीर स्थिति के बारे में घर के लोगों को समझाने के बाद तत्काल उन्हें पेट के ऑपरेशन के लिए ले जाया गया और यह अत्यंत जटिल ऑपरेशन लगभग साढ़े तीन घण्टे चला, जिसमें उनके पेट के अवयवों को बाएँ सीने से नीचे लाकर, पेट में रखा गया और फट चुके जठर को जोड़ दिया गया। बाईं तरफ का उदर पटल भी जोड़ दिया गया और बाईं तरफ के सीने में रहे बिगाड़ रूपी कचरे को निकालने के लिए नली रखी गई, जिसमें से खून और कचरा निकलता रहे।

ऑपरेशन के बाद मरीज को सघन उपचार के लिए वेंटीलेटर पर सर्जिकल आईसीयू में ही रखा गया। पहले तीन दिन में उनकी हालत अत्यंत गंभीर और उसमें भी बहुत उतार-चढ़ाव आए। एक बार तो मरीज के बचने की संभावना नहीं के बराबर रह गई।

उन्हें खून की लगभग २० बोतलें चढ़ाई गईं। भारी रोग-प्रतिकारक दवाइयों और सघन उपचार से धीरे-धीरे उनकी हालत सुधरने लगी।

७ दिन बाद उनके हाथ और पैर के फ्रैक्चर का ऑपरेशन भी किया गया तथा गले के हिस्से में छेद कर (ट्रेक्वोस्टॉमी) उन्हें वेंटीलेटर पर धीरे धीरे सपोर्ट कम किया गया और १० दिन बाद वेंटीलेटर पूरी तरह बंध किया गया।

मरीज के होश में आने के बाद व्यायाम भी शुरू करवाया गया और उनके पेट के ऊपर के हिस्से की नली से खाने के लिए प्रवाही के रूप में हर दो घण्टे में खाना देना जारी रखा गया और १७ दिन तक आईसीयू में दाखिल रखने के बाद जनरल वॉर्ड में शिफ्ट किया गया।

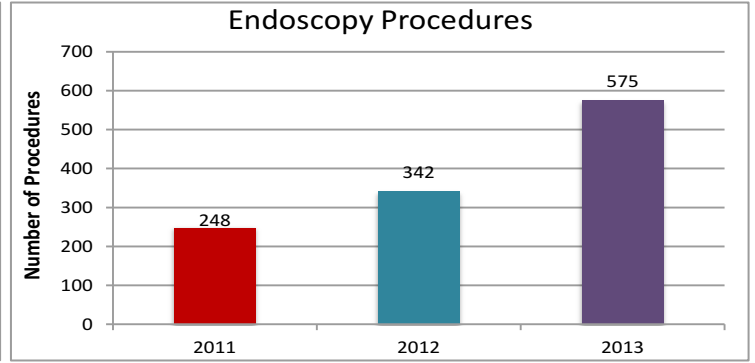
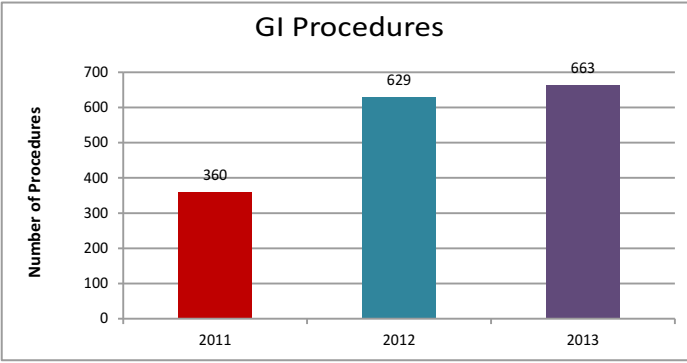
इस प्रकार, इस अत्यंत जटिल केस में अनेक शारीरिक घाव होने से, पहले तो बहुत ही जटिल ऑपरेशन करने के बाद, सघन उपचार तथा सुदृढ़ मेडिकल टीम होने के कारण, लगभग न बच सकने वाले मरीज का सफल उपचार किया गया।

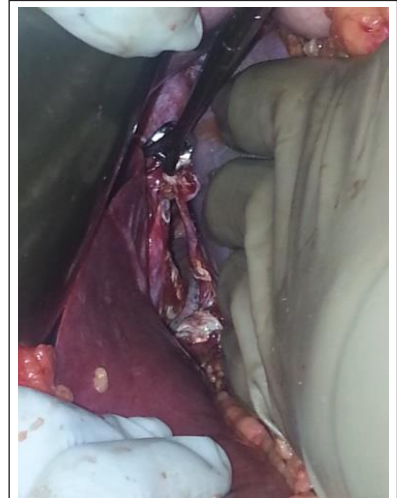

Figure - 3: Intra operative picture suggestive of diaphragmatic laceration



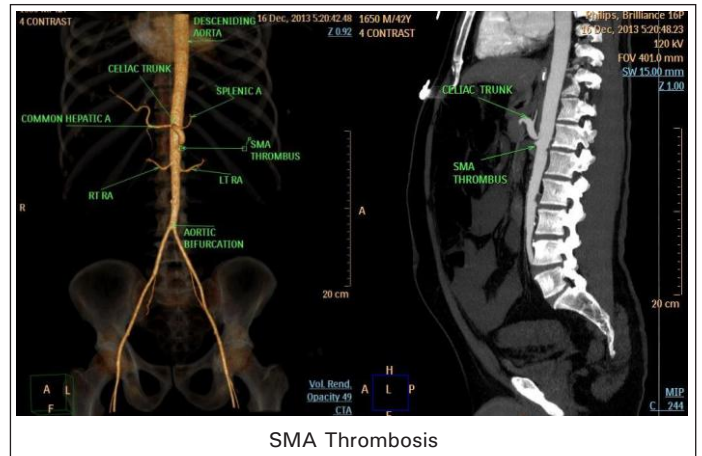
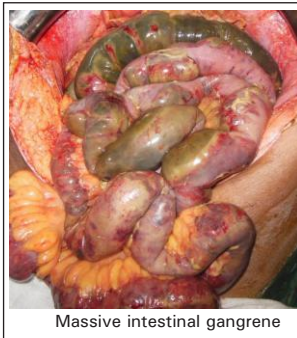डॉ. संजय शाह  
MBBS, MS, DNB (Gen Surgery- Gold medalist),  
DNB (Trauma care – Mumbai) DSTC (South Africa)  
ट्रॉमा सर्जन  
(मो) +91-98980 00265



## हार्ट अटैक की तरह आँत का भी अटैक होता है? SMA थ्रोम्बोसिस और मैसिव इंटेस्टिनल गैंगरीन क्या है?

जिस प्रकार हृदय को खून पहुँचाने वाली धमनी में ब्लॉक होने से हार्ट अटैक होता है, उसी तरह आँत की मुख्य धमनी (SMA सुपीरियर मेसेंट्रिक आर्टरी) में ब्लॉक होने से अधिकांश आँत का (Massive Intestinal) गैंगरीन हो सकता है। यह एक गंभीर समस्या है। पेट में अचानक असह्य दर्द होता है। हृदय के वॉल्व की तकलीफ वाले मरीजों को खून के गत्ते के कारण आँत की धमनी में ब्लॉक हो सकता है। बड़ी उम्र के व्यक्ति, जिन्हें डाइबिटीज या ब्लड प्रेसर की तकलीफ है, उनको ऐसा होने की आशंका अधिक रहती है। इसके बावजूद कम उम्र के स्वस्थ व्यक्ति में भी हमने कई बार यह समस्या देखी है।

यदि दर्द के घण्टों में पेट के स्पेशलिस्ट सर्जन की सलाह ली जाए और पेट के सीटी स्कैन तथा खून की जाँच रिपोर्ट से इर रोग का निदान हो, तो गैंगरीन होने से रोका जा सकता है। दवाई या एंजियोप्लास्टी से धमनी खोली जा सकती है। यदि गैंगरीन की शुरुआत हो चुकी है, तो उसका प्रमाण कम किया जा सकता है और आँत बचाई जा सकती है। आँत का गैंगरीन होने के बाद ऑपरेशन करके आँत निकालना जरूरी है। आँत कितने प्रमाण में खराब हुई है, उससे तय किया जा सकता है कि मरीज कितने समय में ठीक होगा। मैसिव इंटेस्टिनल गैंगरीन में अधिकांश आँत खराब होने से उन्हें निकालना जरूरी हो सकता है। ऐसे मरीज के लिए भोजन पचाना मुश्किल बहुत है। ऐसे मरीज को स्पेशल नस से भोजन (TPN टोटल पैरेंट्रल न्यूट्रीशन) देने की जरूरत पड़ती है, जो लंबे समय तक देनी पड़ती है।



है तथा वह बहुत कम जगह पर होता है तथा उसका विशाल अनुभव अभी किसी के पास नहीं है।

ये सब जानते हुए ऐसा कहा जा सकता है कि इस तकलीफ को शुरुआती घण्टों में निदान कर गैंगरीन होने से रोकना अत्यंत महत्वपूर्ण है। इसके लिए अचानक पेट में होने वाली असह्य पीड़ा कभी भी हल्के में नहीं लेनी चाहिए और तत्काल पेट के सर्जन की सलाह लेनी चाहिए। निम्न तसवीर में हमारे एक ३२ वर्षीय इसी तकलीफ से पीड़ित मरीज की बात करते हैं। उनकी अधिकांश आँतें गैंगरीन के कारण निकालनी पड़ीं। कुल दो माह उन्हें नसों से भोजन दिया गया। तीन बार पेट के ऑपरेशन हुए, एक बार तो ट्रांसप्लांट की संभावना पर भी विचार किया गया, जिसकी अंततः जरूरत नहीं पड़ी। फिलहाल पंकजभाई (परिवर्तित नाम) एक सामान्य जीवन जी रहे हैं।

आँत के ट्रांसप्लांट का दूसरा भी एक रास्ता है। ट्रांसप्लांट बहुत खर्चीला



डॉ. चिराग ठक्कर

MS, MRCS Ed

जी. आई. लेप्रोस्कोपिक तथा बेरियाट्रिक सर्जन

(मो) +91-84693 27634

जी. आई. सर्जरी  
और गैस्ट्रोएंटेरोलॉजी टीम

डॉ. जयंत झाला  
MS, FMAS, DLS  
कन्सल्टेंट सर्जन - सजिकल गैस्ट्रोएंटेरोलॉजी,  
हिपेटोबिलियरी तथा लेप्रोस्कोपी  
(मो) +91-97129 97096

डॉ. यतिन पटेल  
MS (Endoscopist)  
कन्सल्टेंट -  
गैस्ट्रोएंटेरोलॉजिस्ट  
(मो) +91-98250 63363

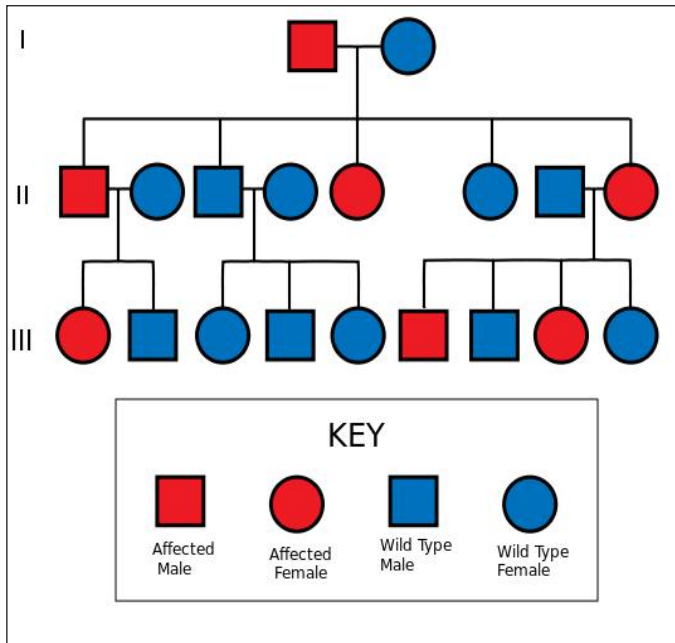
डॉ. भावेश ठक्कर  
MD (Medicine)  
DNB (Gastro) Gold Medalist  
पेट रोग विशेषज्ञ  
(मो) +91-97277 07214



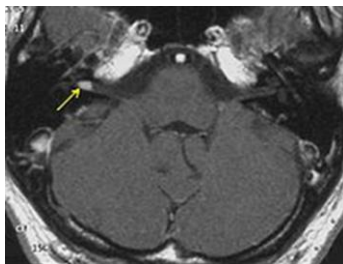### द्विपक्षीय ध्वनि संबंधी स्चवानोमस के लिए रेडियो सर्जरी

न्यूरोफाइब्रोमेटोसिस टाइप I एक आनुवंशिक बीमारी है। इसे "MISME सिंड्रोम" (मल्टीपल इनहेरिटिड स्चवानोमस, मेनिंगिओमस तथा एपेंडीमोमस) के रूप में भी जाना जाता है। बीमारी का मुख्य आविर्भाव क्रेनियल नर्व VIII, जोकि "वेसटीबुलो नर्व" होती है, के क्षेत्र में एक सा, गैरधातक मस्तिष्क का ट्यूमर के विकास के रूप में होता है। NF II "मेल्लीन" जीन के परिवर्तन को क्रोमोसोम 22 बैंड q11-13 पर नोट किया जाता है। बीमारी की घटना ६०,००० में लगभग १ है।

प्रस्तुतिकरण- NF II के 90% मरीजों में द्विपक्षीय ध्वनि संबंधी न्यूरोमस (स्चवानोमस) होता है। यह एमआरआई पर अच्छी तरह से समझा जा



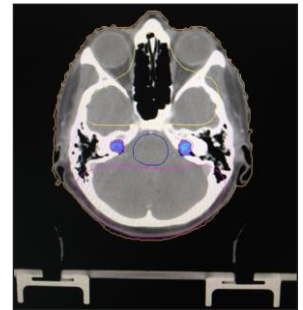
सकता है। उनमें अन्य क्रेनियल नर्व के साथ मेनिंगिओमस या ट्यूमर विकसित करने की प्रवृत्ति होती है। 90% मरीजों में आंख संबंधी समस्याएं भी मौजूद होती हैं। सबसे आम किशोर



सबकेप्सुलर मोतियाबिंद है। मरीजों में आमतौर पर ये लक्षण मौजूद होते हैं: श्रवण शक्ति का हास (98%), टिनिटस (70%), डाइसेक्विलिब्रियम (67%), सिरदर्द (32%), चेहरे का अकड़ना तथा कमजोरी (क्रमशः 29% और 10%), चेहरे का अकड़ना तथा कमजोरी (क्रमशः 29% और 10%)।

उपचार: शल्य चिकित्सा से ट्यूमर को हटाना पसंद का उपचार है। सर्जरी के लिए भिन्न-भिन्न दृष्टिकोण है जैसे रेट्रोसिममोइड, ट्रांसलेबीरिन्थीन, मध्यम फोसा दृष्टिकोण अथवा एंडोस्कोपिक सर्जरी।

क्रेनियल बेस अथवा अन्य इंट्राक्रेनियल सर्जरी के लिए रेडियो सर्जरी एक रुढ़िवादि विकल्प है। कन्फर्मल रेडियो सर्जिकल तकनीक से चिकित्सीय विकिरण ट्यूमर पर, थोड़ी मात्रा में संपर्क आस-पास के ऊतकों पर केन्द्रित किया जाता है। यद्यपि रेडियो सर्जरी कभी कभार ट्यूमर को पूरी तरह से नष्ट कर सकती है, लेकिन यह अक्सर इसके विकास को रोक सकती है या इसके आकार को घटा सकती है। परंपरागत सर्जरी की तुलना में विकिरण कम तीव्रता से क्षति करती है।



#### मामले की रिपोर्ट

दोनों कानों की श्रवण शक्ति खो चुकी एक 27 वर्षीय महिला को हमारे सामने पेश किया गया। एमआरआई पर विषमता के साथ यह प्रदर्शित हुआ कि उसे द्विपक्षीय ध्वनि संबंधी अल्प स्चवानोमस है।

सीम्स अस्पताल में वर्सा एचडी (नवीनतम लाइजर एक्सीलेटर) पर उसका उपचार किया गया। उसका उपचार स्टीरियोटेक्टिक रेडियोसर्जरी से किया गया। अल्प मात्रा में सामान्य कान (कोचले) के साथ दोनों स्चवानोमस पर विकिरण की उच्च मात्रा दी गयी।



डॉ. किंजल जानी  
MBBS, MD (Radiation Oncology)  
रेडियेशन ऑन्कोलोजिस्ट  
(मो) +91-98255 76533



डॉ. देवांग भावसार  
MBBS, MD (Radiation Oncology)  
रेडियेशन ऑन्कोलोजिस्ट  
(मो) +91-98253 74411

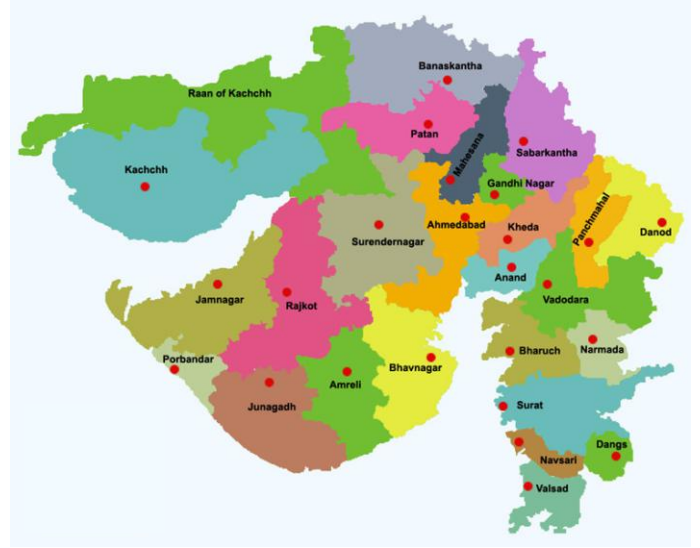

इमर्जेंसी मेडिकल सेवाएँ (ईएमएस) सीम्स हेल्थकेयर सेवा का महत्वपूर्ण हिस्सा हैं, क्योंकि वह सघन, त्वरित, विश्वसनीय और गुणवत्तायुक्त सुश्रुषा तत्काल उपलब्ध कराती हैं।

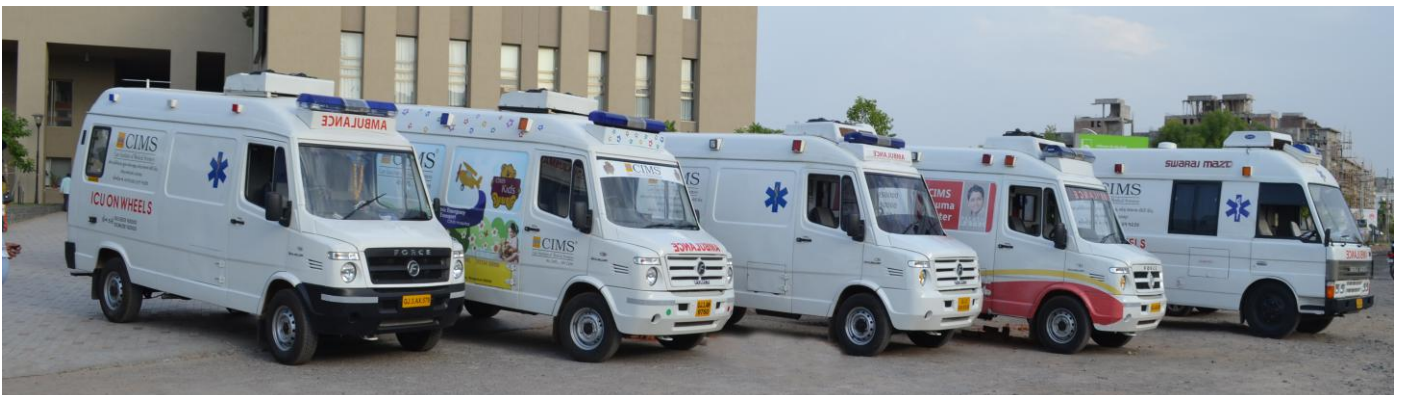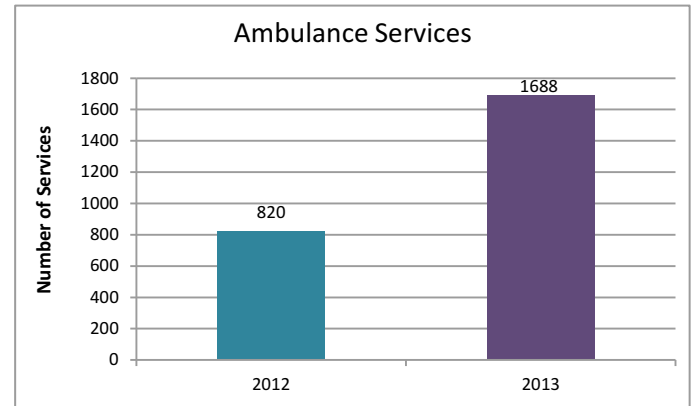
सीम्स के पास फिक्स्ड वेंटीलेटर के साथ १ ट्रॉमा एम्बुलेंस, १ सीम्स बच्चों के लिए एम्बुलेंस (नियोनेटोलॉजी तथा पीडियाट्रिक), २ आईसीयू ऑन व्हील्स तथा १ जनरल एम्बुलेंस सहित ५ एम्बुलेंस हैं।

हमारी सेवाएँ अत्यंत प्रभावशाली हैं और तत्काल तथा अत्यंत वाजिब दरों पर ग्राहकों को उपलब्ध कराई जाती हैं। एम्बुलेंस अस्पताल पहुँचने के रास्ते पर मरीज को अस्थायी राहत तथा प्राथमिक उपचार के लिए मेडिकल स्टाफ से लैस है।

- ◆ मरीज की प्रत्येक परिवहन जरूरत के लिए २४ X ७ सेवाएँ
- ◆ घर से अस्पताल और अस्पताल से अस्पताल ट्रांसफर
- ◆ अति प्रशिक्षित चिकित्सा कर्मचारी
- ◆ हमारी एम्बुलेंस केयर के दौरान मरीज की स्थिति में कोई भी अधिक नुकसान हो, ऐसी परिस्थिति में उपचार देने के लिए डिफिब्रिलेटर के साथ ऑक्सीजन थेरापी उपकरण उपलब्ध है।
- ◆ मरीज की देखभाल सीम्स अस्पताल का कार्यमंत्र है।



Ambulance	Number of Services
Patient Drop	671
Patient Pick up	538
MRI & other check up	299
Others	180



## उपचार और सफलता मरीजों के शब्दों में

☺ एच.जे.

डा. हेमांग बक्षी की निगरानी में मेरे पिता की एन्जियोप्लास्टी हुई। एन्जियोप्लास्टी करने के लिए हम और हमारा पूरा परिवार डाक्टर साब के आभारी हैं। पहले तो हमें शंका थी की अस्पताल कैसा होगा, क्योंकि हम बंगलूरु से आते हैं लेकिन अब हमें पूरा संतोष है। फिर से सीम्स के समग्र जूथ के लोगो का शुक्रिया जो अहमदाबाद में इस प्रकार की अस्पताल चलाते हैं।

☺ के.बी.

सीम्स एक अद्भुत अस्पताल है। १६ जुलाई, २०१२ के दिन मेरे पिता को बायपास सर्जरी के लिए भर्ती किया गया। १७ जुलाई के दिन डा. धवल नायक एवं डा. धीरेन शाह की पैनल द्वारा आपरेशन हुआ और उन्हो ने सफलतापूर्वक शस्त्रक्रिया की। डाक्टर्स, अस्पताल का स्टाफ सभी का वर्तन परिवार के सभ्य जैसा था। उन दिनों में वहां हृदयस्पर्शी भावनाएं जगती थी। चौबीसो घंटे अस्पताल का स्टाफ असामान्य तौर पे उन की सेवाएं मुहैया करवाता था। मैं सीम्स के सभी सभ्यो का आभारी हूं। बहुत बड़े आदार के साथ आप सभी का धन्यवाद।

☺ एम.एम.

मेरे सालेसाहब को अस्पताल में एन्जियोप्लास्टी के लिए भर्ति किया गया था। मैं सीम्स के बारे में क्या कहूं। पहले तो मैं, हमें आकर्षक सेवाएं उपलब्ध करवाने के लिए डा. केयूर परीखर एवं उनकी पूरी का बहुत बहुत धन्यवाद करना चाहता हूं। मैं अहमदाबाद एवं सुरत में करीब चार कार्डियाक सर्जन को मिला और जब मैं डा. केयूर परीखर को मिला, सीम्स का उनका सेटअप देखा। मैंने सर्जरी के लिए दूसरा कोई विचार नहीं किया। मैंने उसी दिन मेरे सालेसाहब को भर्ती करवाया और दूसरे दिन डा. केयूर परीखरने सर्जरी की और कुछ दिनों में अस्पताल से छुट्टी भी मिल गई। मैंने भी अस्पताल में हेल्थ मैडिकल चेकअप करवाया, मैंने नीजी तौर पर अनुभव किया की अस्पताल का वातावरण बहुत ही मैत्रीपूर्ण है एवं हमने हर किसी के पास से आश्चर्यचकित हो जायें एसी सेवाएं मीली है। मुजे सीम्स के पूरे स्टाफ एवं निष्णांत डाक्टर्स की टीम की प्रशंसा करनी चाहिए, उन्होने न सिर्फ उत्तम सेवाएं ही दी है लेकिन हम जब सीम्स अस्पताल में थे तब मुजे एवं मेरे परिवार को घर जैसे माहोल का ही अनुभव हुआ है, सभी का पुनः धन्यवाद।

☺ पी.ए.

हमें क्यूं अस्पताल की मुलाकात लेनी चाहिए। सिर्फ इस लिए की हम हमारी करीबी एवं प्रिय व्यक्ति के रोग का ईलाज करवाना चाहते हैं। कभी वह एकदम खराब हो सकता है या साध्य नहीं होता। ऐसे समय पर हमने एक एसी संस्था ढूंढी जो ऐसे मरीज की देखभाल करती है और ईलाज करती है जैसे की हम हमारे परिवार के सभ्य का ख्याल रखते हैं। तो फिर हमें और क्या चाहिए। मुजे सीम्स अस्पताल में एसा ही देखने को मिला। मेरे पिता को करीब १० दिन तक इस अस्पताल में रखा गया। और सीम्स के डाक्टर्स की टीमने उनकी आपन हार्ट सर्जरी की तब मुजे जरा सा भी एसा न लगा कि मेरे पिता की जान जोखिम में है। मेरे पिता की दिल को धबकते रखने के लिए जरुरी सभी धमनीयां अवरोधित हो चूकी थी और किसी भी वक्त कुछ भी हो सकता था। यिद उनका तुरन्त एवं योग्य ईलाज न करवाया जाता तो उनका जीवन पूर्ण होनी की संभवाना भी थी। उनके त्वरित प्रतिभाव की वजह से मेरे पिता को नया दिल मिला एवं आज वह एक युवा व्यक्ति से भी ज्यादा उर्जासभर दिखते हैं। अपने मरीजो के प्रति आप के श्रेष्ठ अभिगम के लिए सीम्स का धन्यवाद।

☺ ए.वी.

मेरे भाई का सीम्स अस्पताल में डा. भाग्येश शाह की निगरानी में तबीबी ईलाज चलता था। डाक्टर का ईलाज बहुत अच्छा है और मैं संपूर्ण संतुष्ट हूं। सेवाएं भी उत्तम हैं। स्टाफ काफी सहकार देता है। अच्छी तरह से पेश आता है उनका वर्तन भी अच्छा है। सीम्स अस्पताल का वातावरण भी बहुत ही अच्छा है। धन्यवाद।

😊 आर.एम.

६७ वर्षीय रेणुका को २८ अगस्त २०१२ के दिन एन्जियोप्लास्टी के लिए अस्पताल भर्ति किया गया था। रजिस्ट्रेशन से लेकर हम अस्पताल से छुट्टी लेकर चलें तब तक की योग्य देखभाल की गई। हमारा अनुभव बहुत ही अद्भूत रहा। हमने कुछ ज्यादा अपेक्षा नहीं रखी थी। डाक्टरों की सारवार, खास तौर पर डा. अनीश चंदाराणा एवं डा. केयूर परीखर का वर्ताव हूंफ भरा था। रेणुकाने अनुभव किया की इसके खुद के बच्चे भी डाक्टर होते तो भी इतनी अच्छी तरह से देखभाल न की होती। हम सभी विभागों की स्वच्छता, वलण एवं स्टाफ की देखभालको देखकर प्रभावित हुए। छुट्टी मिलने का बाद भी मरीज को आरोग्य की देखभाल रखने की सिस्टम का उल्लेख भी बहुत जरूरी है। हम खासतौर पर सीम्स की भलामण करते हैं और चाहते हैं की हर एक को एकसमान अनुभव प्राप्त हो।

😊 ए.एस.

हमारे एक संबंधी के संदर्भ से हम डा. शौनक शाह को मिले। मेरे पिताजी को सिने में दर्द था। उन्हें उदयपुर में एन्जियोग्राफी की सलाह दि गई थी। हम सीम्स में डाक्टर से मिले। हम को डा. शौनक शाह से बहुत अच्छा प्रतिभाव मिला। एन्जियोग्राफी के लिए हमें डा. हेमांग बक्षी के पास भेजा गया। उन्होंने बहुत गंभीर अवरोध का निदान किया। डा. धीरेन शाहने तुरन्त शस्त्रक्रिया करने की सलाह दी। मेरे पिता का आपरेशन एवं उस के बाद की देखभाल की वजह से हम खुश थे। हम उनका जीवन बचानेवाले, जिन्हो ने उनका आपरेशन किया था वह डाक्टर एवं सीम्स के पूरे स्टाफ का आभार प्रगट करते हैं। पूरे स्टाफ नम्र एवं सहायक है। उन्होने हमारे अस्पताल में हुए अस्थायी निवास को बहुत ही आरामदेय बनाया था। हम भविष्य में उनके ढेर सारी सफलताएं प्राप्त हो उस के लिए शुभकामना करते हैं। आल ध बेस्ट एवं पुनः एकबार सभी का धन्यवाद।

😊 एम.पी.

डा. अमित नवजात बच्चों की देखभाल में बहुत ही महेनतु एवं स्पेशलिस्ट है। उनकी टीम बीमार बच्चों को, खास करके जो कृत्रिम लाईफ सपोर्ट पर हो उन की देखभाल करने में काफी प्रसिद्ध है। हमने उनके हाथों में नोंधपात्र परिणाम आते देखे हैं।

😊 वी.डी.

जब मैं पहलीबार डा. विनीत सांखला को मिला, तब मुजे लगा कि ईस प्रकार के डाक्टर भी होते हैं। उन का स्वभाव बहुत ही अच्छा है और वह किसी भी प्रकार के ईलाज को बहुत ही विस्तार से, सरल भाषा में समजाते हैं डाक्टर का स्वाभाव बहु मैत्रीपूर्ण है।

😊 बी.पी.

मेरे पिता को गंभीर कार्डियाक समस्याओ की वजह से पिछले तीन हप्तो से सीम्स अस्पताल में भर्ती किया गया था। मैं पूरे देश की कई सारी अस्पताल में यह ईलाज के लिए गया था लेकिन सीम्स किसी भी शंका के बगैर का उच्च स्तर का स्थान था। तबीबी देखभाल उत्तम थी। डाक्टर की टीम अच्छी थी। सबसे नोंधपात्र बात यह थी कि अन्य बिनतबीबी स्टाफ की संवेदना एवं देखभाल की वजह से हमें घर जैसा प्रतित होता था। यहां व्यक्तिगत देखभाल रखी जाती थी, मेरे पिता के डाक्टर से सिवा सीम्स के सीईओ (जो भी डाक्टर है) उन्होने भी हमारी मुलाकात ली थी और अन्य मरीजो की भी व्यक्तिगत देखभाल एवं समीक्षा की जानकारी ली थी। छोटीछोटी बाबतो को जानकर उसका समाधान भी उन्होनें तुरन्त ही कर दिया था। एसा बनता हमने कहीं देखा नहीं। सीम्स श्रेष्ठ अस्पताल है। भगवान उन्हे आशिर्वाद दे।

😊 आर.के.

मैंने डा. उर्मिल शाह की निगरानी में ईलाज करवाया था। वह सीम्स अस्पताल के श्रेष्ठ डाक्टर है। मैं कई डाक्टरों मिला हूं पर उन सभी में डा. उर्मिल शाह श्रेष्ठ है और मैंने देखी सभी अस्पतालों में से सीम्स अस्पताल श्रेष्ठ है।

"Hriday Aur Dhadkan" Registered under RNI No. GUJHIN/2009/28021

Published 20<sup>th</sup> of every month

Permitted to post at PSO, Ahmedabad-380002 on the 1<sup>st</sup> to 7<sup>th</sup> of every month under Postal Registration No. GAMC-1730/2013-2015 issued by SSP Ahmedabad valid upto 31<sup>st</sup> December, 2015

If undelivered Please Return to :

CIMS Hospital, Nr. Shukan Mall,

Off Science City Road, Sola, Ahmedabad-380060.

Ph. : +91-79-2771 2771-75 (5 lines)

Fax: +91-79-2771 2770

Mobile : +91-98250 66664, 98250 66668

“हृदय और धड़कन” का अंक प्राप्त करने के लिये : अगर आपको “हृदय और धड़कन” का अंक चाहिए तो इसका मूल्य ₹ 60 (12 अंक) है । इसको प्राप्त करने के लिये केश या चेक/डीडी सीम्स हॉस्पिटल प्रा. ली. के नाम से और आपका नाम और पुरे पते के साथ हमारी ऑफिस हृदय और धड़कन डिपार्टमेन्ट, सीम्स अस्पताल, शुकन मॉल के पास, ऑफ सायन्स सिटी रोड, सोला, अहमदाबाद-380060 पर भेज दे । फोन नं. : +91-79-3010 1059/1060



## सीम्स अस्पताल को मीला ध टाइम्स ओफ इन्डिया हेल्थकेर अचीवर्स अवोर्ड 2014 (एक ही अस्पताल जिन्हे 2 अवोर्ड प्राप्त किया है)



**Trendsetter award in  
customer service  
excellence (Across India)**

**Best Multispeciality  
Hospital in Ahmedabad**



सीम्स अस्पताल: शुकन मॉल के पास, ऑफ सायन्स सिटी रोड, सोला, अहमदाबाद-380060.

एपॉइन्टमेन्ट के लिये फोन : +91-79-3010 1200, 3010 1008 (मो) +91-98250 66661 ईमेल : opd.rec@cimshospital.org  
फोन : +91-79-2771 2771-75 (5 नंबर्स) फेक्स : +91-79-2771 2770 ईमेल : info@cims.me वेब : www.cims.me

CIMS Hospital Pvt. Ltd. | CIN : U85100GJ2001PTC039962 | [info@cims.me](mailto:info@cims.me) | [www.cims.me](http://www.cims.me)

मुद्रक, प्रकाशक और संपादक डॉ. हेमांग बक्षी ने सीम्स अस्पताल की ओर से हरिओम प्रिन्टरी, 15/1, नागोरी एस्टेट, ई.एस.आई डिस्पेन्सरी, दुधेश्वर रोड, अहमदाबाद-380004 से मुद्रित किया और सीम्स अस्पताल, शुकन मॉल के पास, ऑफ सायन्स सिटी रोड, सोला, अहमदाबाद-380060 से प्रकाशित किया ।